

ЗАТВЕРДЖЕНО
Наказ Міністерства охорони
здоров'я України
від 9 вересня 2022 № 1626

РАК ГОРТАНІ, ГОРТАНОГЛОТКИ ТА
ЗАНЕДБАНИЙ РАК ГОЛОВИ ТА ШИЇ

КЛІНІЧНА НАСТАНОВА, ЗАСНОВАНА НА ДОКАЗАХ

2022

Зміст

Склад мультидисциплінарної робочої групи з опрацювання клінічної настанови	3
Список скорочень	5
ПЕРЕДМОВА МУЛЬТИДИСЦИПЛІНАРНОЇ РОБОЧОЇ ГРУПИ. СИНТЕЗ НАСТАНОВИ	6
ПРИНЦИПИ ХАРЧУВАННЯ ^{1,2,3}	63
ОЦІНКА СТАНУ ЗУБІВ	65
Рак голови та шиї – обговорення	75
Літературні джерела	107
ДОДАТКИ	138
Додаток 1	138
Додаток 2	140

Склад мультидисциплінарної робочої групи з опрацювання клінічної настанови

Кравець Олег Володимирович	завідувач відділення пухлин голови та шиї Національного інституту раку, заступник голови робочої групи з клінічних питань
Галайчук Ігор Йосифович	завідувач кафедри онкології Тернопільського національного медичного університету імені І.Я. Горбачевського Міністерства охорони здоров'я України
Гринь Наталія Вікторівна	лікар-отоларинголог-онколог приватного акціонерного товариства «Медичний центр «Добробут» (за згодою)
Качарян Арман Володимирович	державний експерт експертної групи з питань високотехнологічної медичної допомоги Директорату високотехнологічної медичної допомоги та інновацій Міністерства охорони здоров'я України
Крулько Степан Іванович	головний лікар Українського центру томотерапії (товариство з обмеженою відповідальністю «Український центр томотерапії») (за згодою)
Жукова Тетяна Олександрівна	доцент кафедри онкології та радіології з радіаційною медициною Полтавського державного медичного університету
Пономарьова Ольга Володимирівна	завідуюча хіміотерапевтичним відділенням № 1 комунального некомерційного підприємства «Київський міський клінічний онкологічний центр» (за згодою)
Семенюк Світлана Олександрівна	медичний директор з організаційно-методичної роботи КНП «Подільський регіональний центр онкології Вінницької облради»
Сліпецький Роман Ростиславович	асистент кафедри онкології і радіології факультету післядипломної освіти Львівського національного медичного університету імені Данила Галицького
Феджага Ігор Павлович	завідувач відділення пухлин голови і шиї КНП «Подільський регіональний центр онкології Вінницької облради»
Чернієнко Віктор Володимирович	лікар-хірург онколог відділення пухлин голови та шиї Національного інституту раку
Чуба Володимир Ярославович	лікар-патологоанатом медичної лабораторії CSD товариства з обмеженою відповідальністю «Сі Ес Ді Лаб» (за згодою)

Методичний супровід та інформаційне забезпечення

Гуленко Оксана Іванівна	начальник відділу стандартизації медичної допомоги Державного підприємства «Державний експертний центр Міністерства охорони здоров'я України», заступник голови робочої групи з методологічного супроводу
----------------------------	---

Державний експертний центр Міністерства охорони здоров'я України є членом

Guidelines International Network

(Міжнародна мережа настанов)



Рецензенти

Галай Олег Орестович	завідувач відділення пухлин голови та шиї Львівського онкологічного регіонального лікувально-діагностичного центру, д.м.н, професор
-------------------------	---

Почерняєва Вікторія Федорівна	професор кафедри онкології та радіології з радіаційною медициною Полтавського державного медичного університету, д.м.н, професор
-------------------------------------	--

Перегляд клінічної настанови заплановано на 2027 рік

Список скорочень

Абрев.	Англійська	Абрев.	Українська
3-D CRT	3-D conformal radiation therapy		3-D конформна променева терапія
AJCC	American Joint Committee on Cancer		Американський Об'єднаний Комітет з питань раку
CPS	combined positive score		комбінована позитивна оцінка
CR	complete response	ПВ	повна відповідь
CT	computer tomography	КТ	комп'ютерна томографія
EBRT	external beam radiation therapy	ДПТ	дистанційна променева терапія
ECOG	Eastern Cooperative Oncology Group		Східна об'єднана онкологічна група
ENE	extranodal extension		екстранодальне поширення
FDG	fluorodeoxyglucose	ФДГ	фтордезоксиглюкоза
FNA	fine-needle aspiration	ТАБ	тонкоголкова аспіраційна біопсія
HPV	human papilloma virus	ВПЛ	вірус папіломи людини
HR	hazard ratio	ВР	відношення ризиків
IGRT	image-guided radiation therapy		променева терапія з візуальним контролем
IMRT	intensity-modulated radiation therapy		променева терапія з модульованою інтенсивністю
LN	lymph node	ЛВ	лімфатичний вузол
MRI	magnetic resonance imaging	МРТ	магнітно-резонансна томографія
NG tube	nasogastric tube		назогастральний зонд
PD-L1	programmed death ligand-1		ліганд-1 програмованої смерті клітин
PEG tube	percutaneous endoscopic gastrostomy tube		черезшкірний ендоскопічний гастростомічний зонд
PET	positron-emission tomography	ПЕТ	позитронно-емісійна томографія
PR	partial response	ЧВ	часткова відповідь
PS	performance status		функціональний статус пацієнта згідно з критеріями ECOG
PTB	proton beam therapy		протонна терапія
PTV	planning target volume		планований об'єм мішені
RT	radiation therapy	ПТ	променева терапія
RTOG	Radiation Therapy Oncology Group		онкологічна група променевої терапії
SBRT	stereotactic body radiation therapy		стереотаксична променева терапія тіла
SEQ-IMRT	sequential intensity-modulated radiation therapy		секвенційна техніка променевої терапії з модульованою інтенсивністю
SIB-IMRT	simultaneous integrated boost intensity-modulated radiation therapy		техніка симультанного інтегрованого прискорення у променевій терапії з модульованою інтенсивністю
SLN	sentinel lymph node	СЛВ	сторожовий лімфатичний вузол
TORS	transoral robotic surgery		трансоральна роботохірургія
VMAT	volumetric modulated arc therapy		об'ємно-модульована дугова терапія
		5-ФУ	5-фторурацил
		СВД	сумарна вогнищева доза
	ultrasonography	УЗД	ультразвукове дослідження
	chemotherapy	ХТ	хіміотерапія
	chemotherapy and radiation therapy	ХТ/ПТ	хіміопротонна терапія

ПЕРЕДМОВА МУЛЬТИДИСЦИПЛІНАРНОЇ РОБОЧОЇ ГРУПИ. СИНТЕЗ НАСТАНОВИ

Захворюваність на рак гортані у світі складає 2,76 на 100 тисяч населення, смертність – 1,66 на 100 тисяч населення. За останні три десятиліття захворюваність на рак гортані зросла на 12%, тоді як смертність знизилася приблизно на 5%. Епідеміологічний тягар цієї пухлини у 5 разів вищий у чоловіків, аніж у жінок та збільшується паралельно зі старінням, досягаючи піку після 65 років. Показники захворюваності та смертності вищі в Європі, ніж в Африці, однак співвідношення між смертністю та захворюваністю найвище в Африці. Протягом останніх десятиліть захворюваність на рак гортані поступово знижується в Європі та зростає в Південно-Східній Азії і Західній частині Тихого океану¹.

Рак гортаноглотки зустрічається рідше та становить близько 80 000 нових випадків або 0,4% усіх нових випадків раку в світі і близько 35 000 смертей від раку, що складає 0,4% усієї смертності від онкологічних захворювань. Загалом захворюваність на рак гортаноглотки складає 0,8 на 100 тисяч населення. Захворюваність на рак гортаноглотки найвища у Південно-Центральній Азії, за нею йдуть Центральна та Східна Європа, Західна Європа та Північна Америка².

Зловживання алкоголем, тютюновими виробами та жування канцерогенних речовин є типовими етіологічними факторами розвитку раку гортані та гортаноглотки².

Згідно з даними Національного канцер-реєстру захворюваність на рак гортані та глотки в Україні складає 3,1 та 4,1 на 100 тисяч населення (стандартизований показник, світовий стандарт), відповідно, а смертність – 1,7 та 2,7 на 100 тисяч населення, відповідно. У бюлетені Національного канцер-реєстру України окремо не виділені показники щодо раку різних відділів глотки – носоглотки, ротоглотки та гортаноглотки³.

Дана клінічна настанова є адаптованою для системи охорони здоров'я України версією клінічної настанови **NCCN Clinical Practice Guidelines in Oncology: Head and Neck Cancers, Version 3.2021**, що була обрана робочою групою як приклад найкращої практики надання медичної допомоги хворим на рак гортані та глотки і ґрунтується на даних доказової медицини стосовно ефективності та безпеки медичних втручань, фармакотерапії та організаційних принципів її надання. Клінічна настанова була обрана на основі об'єктивних критеріїв оцінки з використанням міжнародного інструменту - Опитувальника з експертизи та оцінки настанов AGREE II.

Запропонована клінічна настанова не повинна розцінюватись як стандарт медичного лікування. Дотримання положень клінічної настанови не є гарантією успішного лікування в кожному конкретному випадку, її не можна розглядати як посібник, що включає всі необхідні методи лікування або, навпаки, виключає інші. Остаточне рішення стосовно вибору конкретної клінічної процедури або плану лікування повинен приймати лікар з урахуванням клінічного стану пацієнта та можливостей для проведення заходів діагностики і лікування у медичному закладі. Клінічна настанова «Рак гортані, гортаноглотки та занедбаний рак голови та шиї» має на меті надання допомоги лікарю і пацієнту в прийнятті раціонального рішення в різних клінічних ситуаціях, є інформаційною підтримкою для підвищення якості клінічної практики на основі доказів ефективності застосування певних медичних технологій, ліків та організаційних ресурсів медичної допомоги. Це рекомендаційний документ з найкращої медичної практики, призначений, в першу чергу, для практикуючих лікарів.

¹ Nocini R, Molteni G, Mattiuzzi C, et al. Updates on larynx cancer epidemiology. Chin J Cancer Res. 2020 Feb; 32(1):18-25. doi: 10.21147/j.issn.1000-9604.2020.01.03

² Bray F, Ferlay J, Soerjomataram I, et al. Global cancer statistics 2018: GLOBOCAN estimates of incidence and mortality worldwide for 36 cancers in 185 countries. CA Cancer J Clin. 2018 Nov;68(6):394-424.

³ Рак в Україні, 2019–2020. Захворюваність, смертність, показники діяльності онкологічної служби / З.П. Федоренко, Л.О. Гулак, Ю.Й. Михайлович [та ін.] // Бюлетень Національного канцер-реєстру України. – Київ, 2021. – №22. – 134с.

Рак гортаноглотки

ОБСТЕЖЕННЯ

Анамнез і фізикальне обстеження^{1,2}, включаючи повне обстеження голови та шиї; непряма ларингоскопія та фіброскопічне дослідження за клінічними показаннями
 Біопсія первинної пухлини або ТАБ ЛВ шиї
 КТ і/або МРТ з контрастуванням для обстеження первинного вогнища і шиї³
 Ендоскопічне обстеження під анестезією

Якщо клінічно показано:

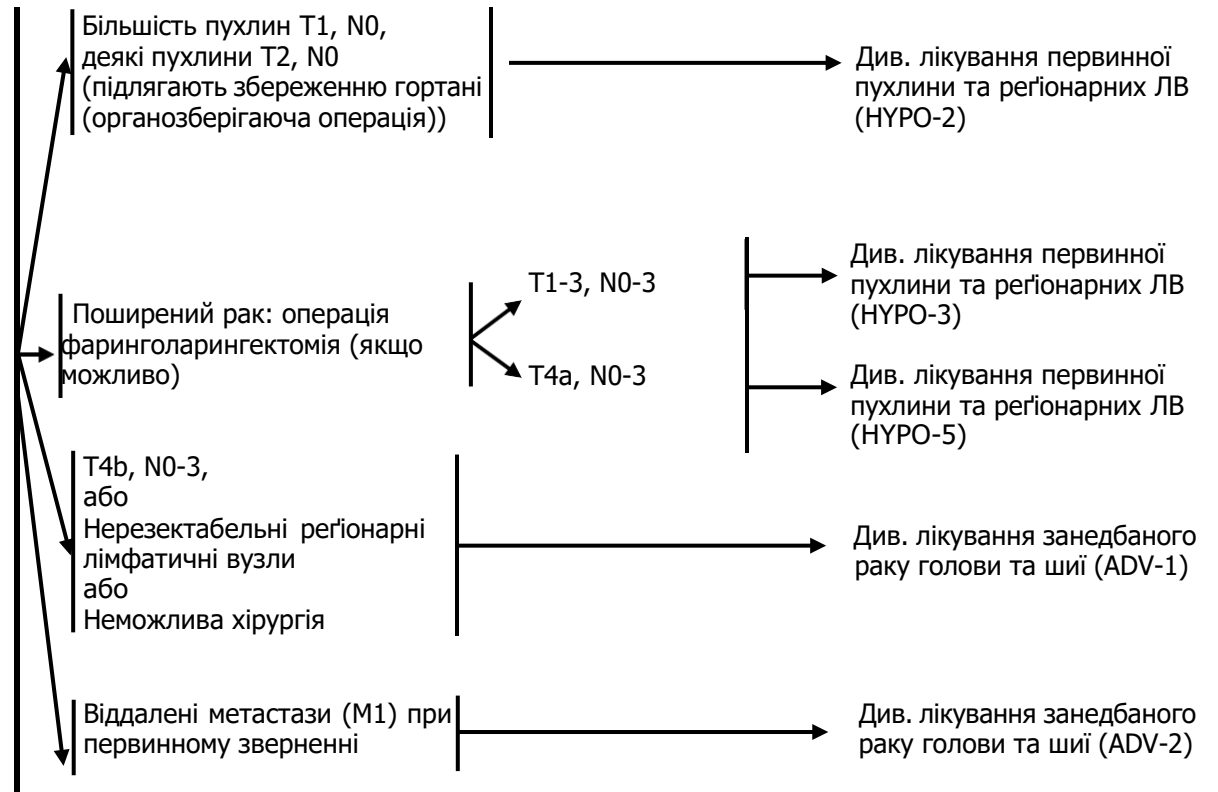
КТ грудної клітки (з або без контрастування)⁴
 розглянути можливість проведення ПЕТ-КТ⁴
 Обстеження перед наркозом
 Провести функціональні легеневі проби для відбору хворих на хірургічне лікування

Оцінка стану зубів⁵

Обстеження/лікування порушень харчування, дефектів мови і ковтання та аудіограма⁶
 Консультації щодо відмови від куріння¹
 Консультація щодо репродуктивної та фертильної функції⁷

Консультація мультидисциплінарної команди за клінічними показаннями

КЛІНІЧНА СТАДІЯ



Коментар робочої групи: На момент розробки даної клінічної настанови можливість проведення ПЕТ-КТ в Україні є обмеженою.

¹ Заборона куріння за клінічними показаннями. Всім курцям рекомендується кинути курити, а колишнім курцям продовжувати утримуватися від куріння (див. рекомендації NCCN відмови від куріння).

² Скринінг депресії (див. рекомендації NCCN допомоги при стресі).

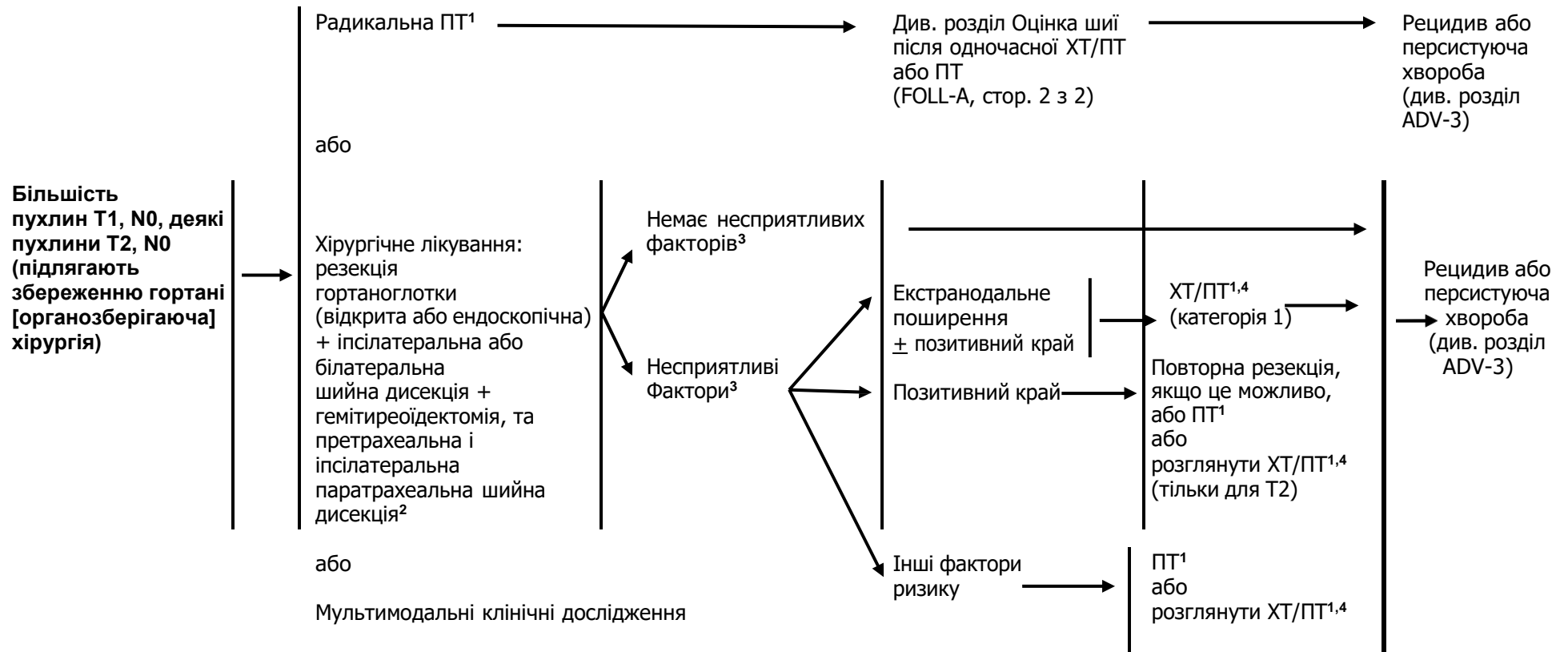
³ Голкова біопсія кістозних лімфатичних вузлів під контролем УЗД або КТ дає кращу діагностичну оцінку, ніж ТАБ під контролем пальпації у даному випадку.

⁴ Див розділ принципи проведення методів візуалізації (IMG-A).

⁵ Див. розділ оцінка стану зубів (DENT-A).

⁶ Див. розділ принципи харчування (NUTR-A).

⁷ Див розділ оцінка фертильності та репродуктивної ендокринної функції у рекомендаціях NCCN з онкології для підлітків та молодих людей (AYA).

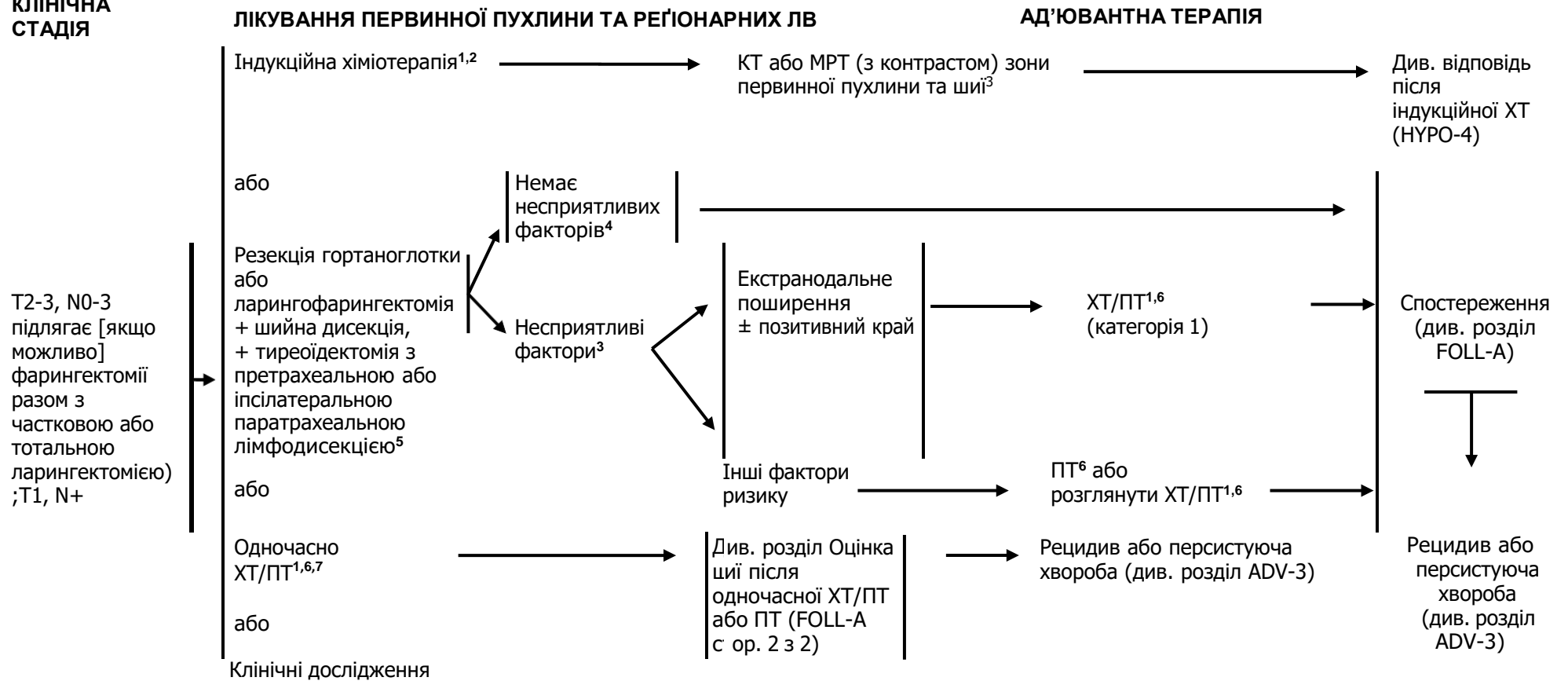
**КЛІНІЧНА
СТАДІЯ**
ЛІКУВАННЯ ПЕРВИННОЇ ПУХЛИНИ ТА РЕГІОНАРНИХ ЛВ
АД'ЮВАНТНА ТЕРАПІЯ


¹ Див. розділ методики променевої терапії (HYPO-A).

² Див. розділ принципи хірургічного лікування (SURG-A).

³ Несприятливі фактори: екстранодальне поширення, позитивні краї, близькі краї, первинна пухлина pT3 або pT4, ураження ЛВ категорії pN2 або pN3; периневральна інвазія, судинна інвазія, лімфатична інвазія (див. розділ Обговорення).

⁴ Див. розділ принципи хіміотерапії для неназофарингеального раку (SYST-A)

**КЛІНІЧНА
СТАДІЯ**


Коментар робочої групи: Частота інвазії щитоподібної залози при місцево поширеному плоскоклітинному раку гортаноглотки є відносно низькою, тому робоча група вважає проведення тиреоїдектомії доцільним лише за клінічними показаннями.

¹ Див. розділ принципи хіміотерапії для неназофарингеального раку (SYST-A).

² У рандомізованих дослідженнях оцінка відповіді проводиться після 2 або 3 циклу.

³ Див. розділ принципи проведення методів візуалізації (IMG-A)

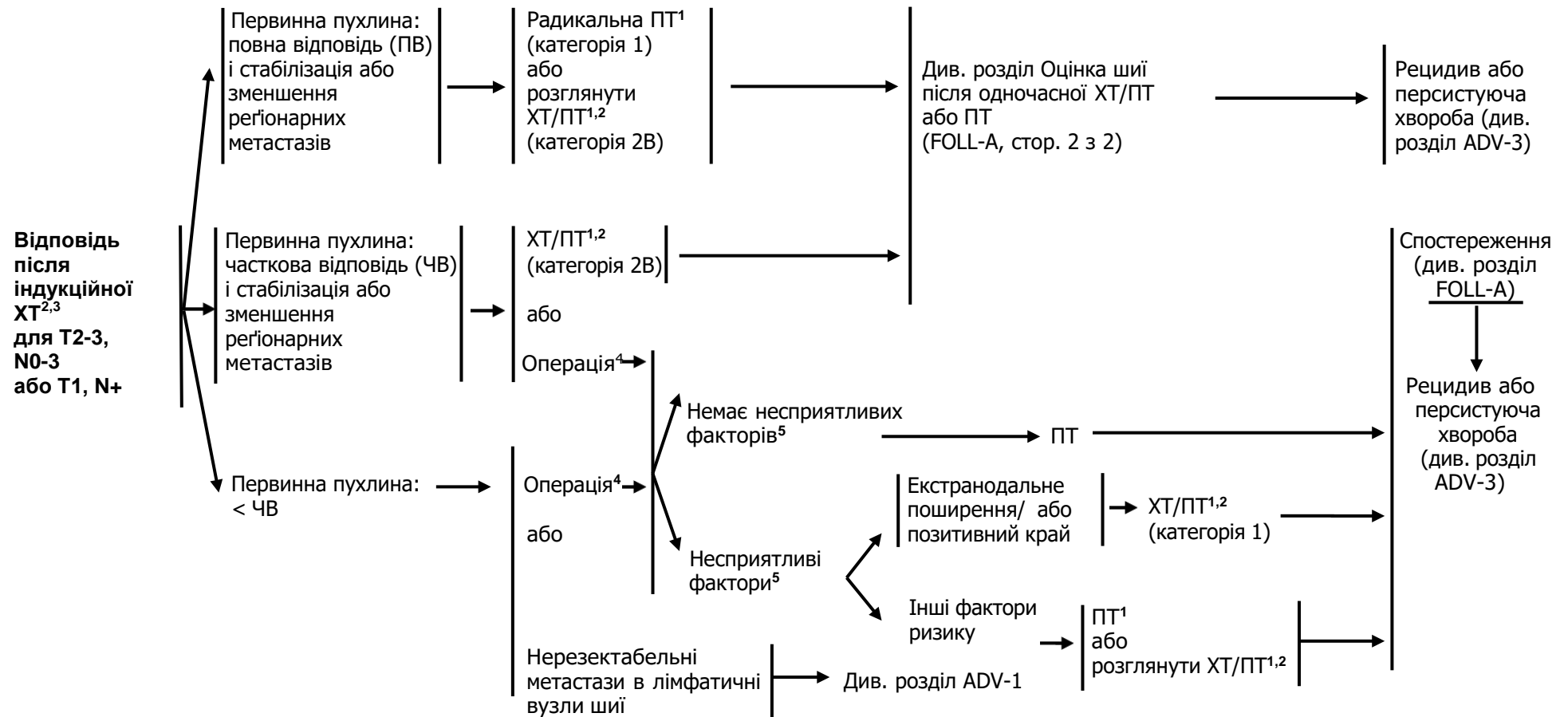
⁴ Несприятливі фактори: екстранодальне поширення, позитивні краї, близькі краї, первинна пухлина pT3 або pT4, ураження ЛВ категорії pN2 або pN3; периневральна інвазія, судинна інвазія, лімфатична інвазія (див. розділ Обговорення).

⁵ Див. розділ принципи хірургічного лікування (SURG-A).

⁶ Див. розділ методики променевої терапії (HYPO-A).

⁷ При одночасному проведенні ХТ/ПТ перевага надається введенню цисплатину (категорія 1). Див. розділ принципи хіміотерапії для неназофарингеального раку (SYST-A).

ОЦІНКА ВІДПОВІДІ



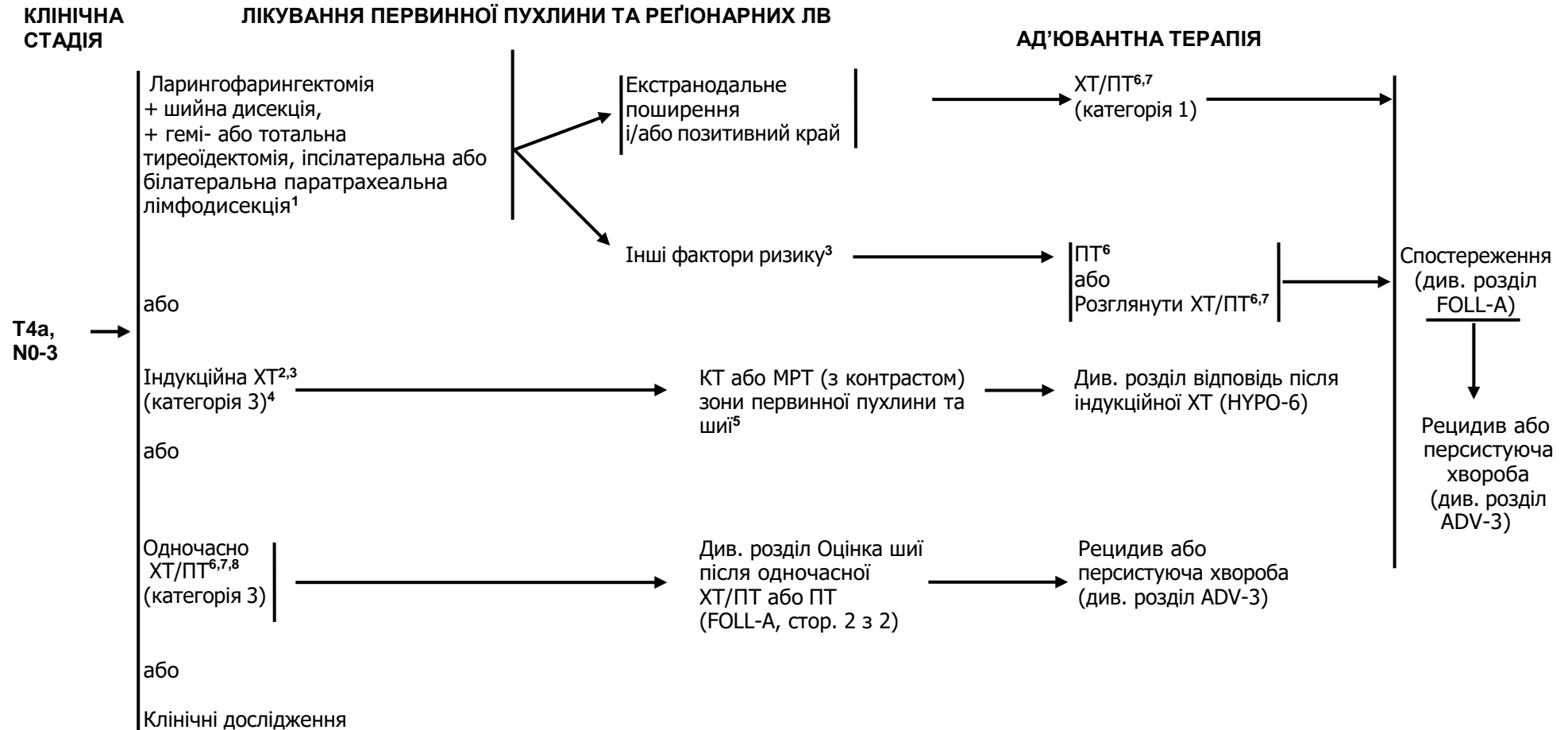
¹ Див. розділ методики променевої терапії (HYPO-A).

² Див. розділ принципи хіміотерапії для неназофарингеального раку (SYST-A).

³ У рандомізованих дослідженнях оцінка відповіді проводиться після 2 або 3 циклу.

⁴ Див. розділ принципи хірургічного лікування (SURG-A).

⁵ Несприятливі фактори: екстранодальне поширення, позитивні краї, близькі краї, первинна пухлина pT3 або pT4, ураження ЛВ категорії pN2 або pN3; периневральна інвазія, судинна інвазія, лімфатична інвазія (див. розділ Обговорення).



¹ Див. розділ принципи хірургічного лікування (SURG-A).

² У рандомізованих дослідженнях оцінка відповіді проводиться після 2 або 3 циклу.

³ Несприятливі фактори: екстранодальне поширення, позитивні краї, близькі краї, первинна пухлина pT3 або pT4, ураження ЛВ категорії pN2 або pN3; периневральна інвазія, судинна інвазія, лімфатична інвазія (див. розділ Обговорення).

⁴ Див. розділ Обговорення про принципи проведення індукційної хіміотерапії.

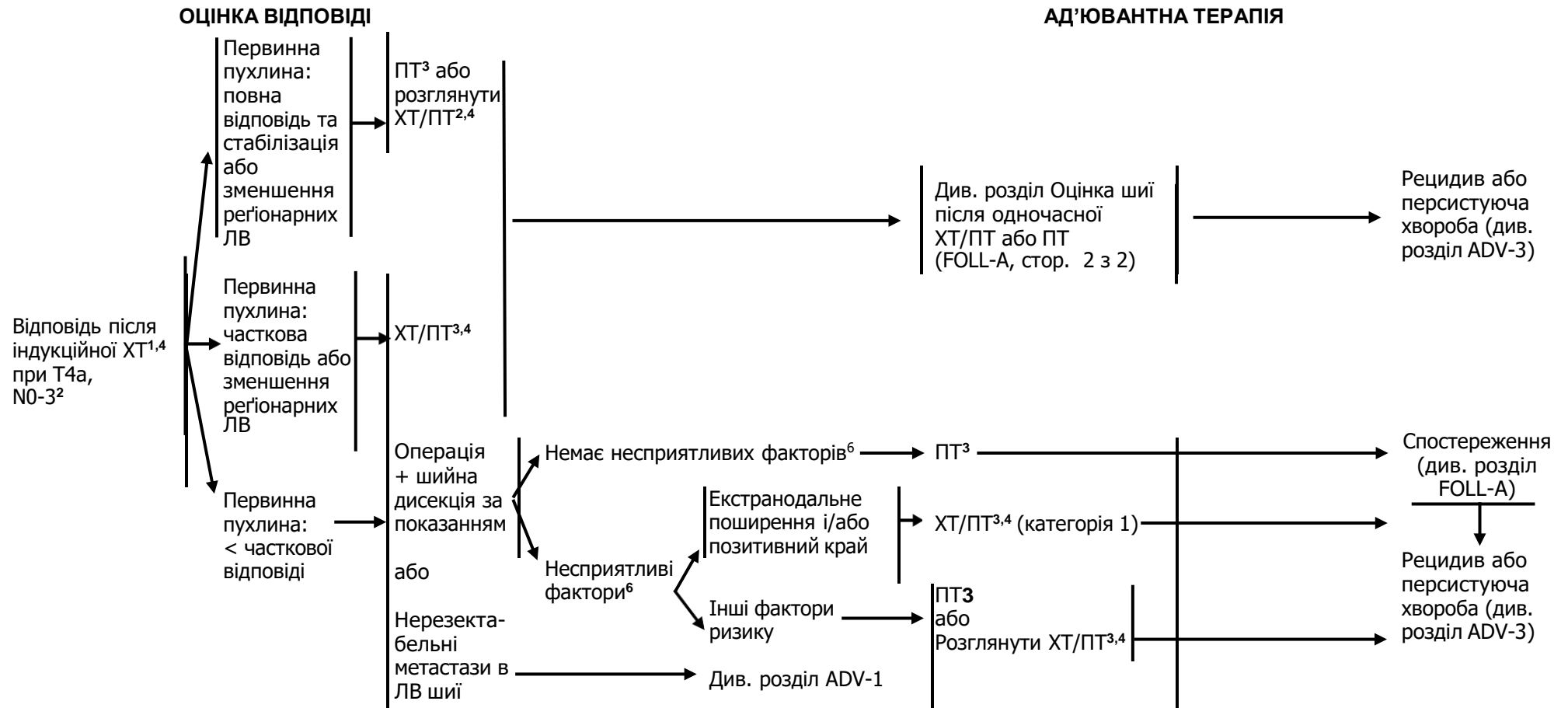
⁵ Див. принципи проведення методів візуалізації (IMG-A).

⁶ Див. розділ методики променевої терапії (НУРО-A).

⁷ Див. розділ принципи хіміотерапії для неназофарингеального раку (SYST-A).

⁸ При одночасному проведенні ХТ/ПТ перевага надається введенню цисплатину (категорія 1). Див. розділ принципи хіміотерапії для неназофарингеального раку (SYST-A).

Коментар робочої групи: Частота інвазії щитоподібної залози при місцево поширеному плоскоклітинному раку гортаної глотки є відносно низькою, тому робоча група вважає проведення гемітиреоїдектомії чи тиреоїдектомії доцільним лише за клінічними показаннями.



¹ У рандомізованих дослідженнях оцінка відповіді проводиться після 2 або 3 циклу.

² Див. розділ Обговорення про принципи проведення індукційної хіміотерапії.

³ Див. розділ методики променевої терапії (HYPO-A).

⁴ Див. розділ принципи хіміотерапії для неназофарингеального раку (SYST-A).

⁵ Див. розділ принципи хірургічного лікування (SURG-A).

⁶ Несприятливі фактори: екстранодальне поширення, позитивні краї, близькі краї, первинна пухлина pT3 або pT4, ураження ЛВ категорії pN2 або pN3; периневральна інвазія, судинна інвазія, лімфатична інвазія (див. розділ Обговорення).

МЕТОДИКИ ПРОМЕНЕВОЇ ТЕРАПІЇ^{1,2}

РАДИКАЛЬНА ПТ В САМОСТІЙНОМУ РЕЖИМІ

- **Планований об'єм мішені (PTV)**

- ▣ **Високий ризик:** зони первинної пухлини та уражених регіонарних лімфатичних вузлів (включаючи можливе локальне субклінічне поширення первинної пухлини та рівні лімфатичних вузлів високого ризику)

- ◊ **Фракціонування:**

- ▣ 66 Гр (2,2 Гр/фракцію) до 70 Гр (2,0 Гр/фракцію); щоденно з понеділка до п'ятниці протягом 6-7 тижнів³

- ▣ 69,96 Гр (2,12 Гр/фракцію); щоденно з понеділка до п'ятниці протягом 6-7 тижнів⁴

- ▣ Супутня пришвидшена ПТ у режимі «boost»:

- 72 Гр/6 тижнів (1,8 Гр/фракцію, широким полем та додатково 1,5 Гр, як друга фракція на добу протягом останніх 12 днів лікування)

- 66-70 Гр (2,0 Гр/фракцію; 6 фракцій/тиждень, прискорений режим)

- ▣ Гіперфракціонування: 81,6 Гр/7 тижнів (1,2 Гр/фракцію 2 рази на добу)

- ▣ **Низький та середній ризик:** зони підозрілі на субклінічне поширення

- ▣ 44-50 Гр (2,0 Гр/фракцію) до 54-63 Гр (1,6-1,8 Гр/фракцію)⁵

ОДНОЧАСНА ХІМІОПРОМЕНЕВА ТЕРАПІЯ^{6,7}

- **Планований об'єм мішені (PTV)**

- ▣ **Високий ризик:** звичайно 70 Гр (2,0 Гр/фракцію)

- ▣ **Низький та середній ризик:** 44-50 Гр (2,0 Гр/фракцію) до 54-63 Гр (1,6-1,8 Гр/фракцію)⁵

Рекомендується також ПТ з модульованою інтенсивністю (IMRT) або 3-D конформна ПТ (3-D CRT).

Коментар робочої групи: На момент розробки даної клінічної настанови більшість спеціалізованих онкологічних закладів в Україні не оснащені обладнанням для виконання IMRT, тому застосовують лише 3-D конформну променевоу терапію (3-D CRT).

¹ Див. розділ методики променевої терапії (RAD-A) та розділ Обговорення

² Під час променевої терапії особливу увагу приділяти мові та ковтанню.

³ При дозі >70 Гр деякі клініцисти вважають, що фракціонування повинне бути дещо змінене (напр., <2 Гр/фракцію хоча б протягом деякого часу лікування) для зменшення токсичності. Можна додати 2-3 дози в залежності від клінічної ситуації.

⁴ Eisbruch A, Harris J, Garden AS, et al. Multi-institutional trial of accelerated hypofractionated intensity-modulated radiation therapy for early-stage oropharyngeal cancer (RTOG 00-22). *Int J Radiat Oncol Biol Phys* 2010;76:1333-1338.

⁵ Пропонується 44-50 Гр на 3-D конформній ПТ з наступним планування IMRT або 54-63 Гр на IMRT (залежно від дози на фракцію).

⁶ Див. розділ принципи хіміотерапії для неназофарингеального раку (SYST-A).

⁷ Базуючись на опублікованих роботах, при одночасній хіміопроменевої терапії найчастіше застосовується фракціонування 2,0 Гр за фракцію до сумарної дози 70 Гр за 7 тижнів з введенням цисплатину 100 мг/м² кожні 3 тижні; проводиться 2-3 цикли ХТ в залежності від схеми фракціонування ПТ (RTOG 0129) (*Ang KK, Harris J, Wheeler R, et al. Human papillomavirus and survival of patients with oropharyngeal cancer. N Engl J Med* 2010;363:24-35). При використанні карбоплатину і 5-фторурацилу, рекомендується стандартний режим фракціонування плюс 3 цикли ХТ. (*Bourhis J, Sire C, Graff P, et al. Concomitant chemoradiotherapy versus acceleration of radiotherapy with or without concomitant chemotherapy in locally advanced head and neck carcinoma (GORTEC 99-02): an open-label phase 3 randomised trial. Lancet Oncol* 2012;13:145-153). Інші схеми фракціонування (тобто 1,8Гр, звичайні), поліхіміотерапія, інші режими дозування цисплатину, або змінена схема фракціонування з хіміотерапією є ефективною, і немає єдиної думки щодо оптимального підходу. В загальному, використання одночасної хіміопроменевої терапії має високу токсичність; зміна схем фракціонування або поліхіміотерапія навряд чи в подальшому підвищить токсичність. Для будь якого хіміотерапевтичного/ПТ підходу, особлива увага повинна надаватись публікаціям для специфічної складової хіміотерапії, дозування, та графіку введення. Хіміотерапія/ПТ повинна виконуватись досвідченою командою та повинна включати істотну підтримку.

МЕТОДИКИ ПРОМЕНЕВОЇ ТЕРАПІЇ¹²

ПІСЛЯОПЕРАЦІЙНА ПТ:

ПТ або одночасна хіміопроменева терапія^{3,4,5,6,7,8}

Рекомендований інтервал між операцією та післяопераційною ПТ складає ≤ 6 тижнів.

- **Планований об'єм мішені (PTV)**

- **Високий ризик:** несприятливі фактори, такі як позитивні краї (див. виноска 3 у розділі НУРО-3)
 - 60-66 Гр (2,0 Гр/фракцію); щоденно з понеділка до п'ятниці протягом 6-6,5 тижнів
- **Низький та середній ризик:** зони підозрілі на субклінічне поширення
 - 44-50 Гр (2,0 Гр/фракцію) до 54-63 Гр (1,6-1,8 Гр/фракцію)⁴

Рекомендується також ПТ з модульованою інтенсивністю (IMRT) або 3-D конформна ПТ (3-D CRT).

Коментар робочої групи: Більшість спеціалізованих онкологічних закладів в Україні не оснащені обладнанням для виконання IMRT, тому застосовують лише 3-D конформну променеу терапію (3-D CRT).

¹ Див. розділ методики променевої терапії (RAD-A) та розділ Обговорення.

² Під час променевої терапії особливу увагу приділяти мові та ковтанню.

³ Див. розділ принципи хіміотерапії для неназофарингеального раку (SYST-A).

⁴ Пропонується 44-50 Гр на 3-D конформній ПТ з наступним плануванням IMRT або 54-63 Гр при техніці планування на IMRT (залежно від дози на фракцію).

⁵ Bernier J, Dometge C, Ozsahin M, et al. Postoperative irradiation with or without concomitant chemotherapy for locally advanced head and neck cancer. *N Engl J Med* 2004; 350:1945-1952.

⁶ Cooper JS, Pajak TF, Forastiere AA, et al. Postoperative concurrent radiotherapy and chemotherapy for high-risk squamous-cell carcinoma of the head and neck. *N Engl J Med* 2004;350:1937-1944.

⁷ Bernier J, Cooper JS, Pajak TF, et al. Defining risk levels in locally advanced head and neck cancers: A comparative analysis of concurrent postoperative radiation plus chemotherapy trials of the EORTC (#22931) and RTOG (#9501). *Head Neck* 2005;27:843-850.

⁸ Cooper JS, Zhang Q, Pajak TF et al. Long-term follow-up of the RTOG 9501/intergroup phase III trial: postoperative concurrent radiation therapy and chemotherapy in high-risk squamous cell carcinoma of the head and neck. *Int J Radiat Oncol Biol Phys* 2012;84:1198-1205.

Рак голосникового відділу гортані

ОБСТЕЖЕННЯ¹

- Анамнез і фізикальне обстеження^{2,3}, включаючи повне обстеження голови та шиї; непряма ларингоскопія та фіброскопічне дослідження за клінічними показаннями Біопсія первинної пухлини або ТАБ ЛВ шиї⁴
КТ з контрастуванням та тонкими зрізами гортані і/або МРТ обстеження первинного вогнища і шиї⁵
Ендоскопічне обстеження під анестезією
За клінічними показаннями:
- КТ органів грудної клітки (з контрастуванням або без)^{5,6}
 - Розглянути можливість проведення ПЕТ/КТ⁵
 - Обстеження перед наркозом
 - Проведення функціональних легеневих проб для відбору хворих на хірургічне лікування
 - Відеостробоскопія гортані для деяких пацієнтів
 - Оцінка стану зубів⁷
 - Обстеження/лікування порушень харчування, мови, ковтання⁸
 - Аудиограма
 - Консультація щодо відмови від куріння¹
 - Консультація щодо фертильності/репродуктивної функції⁹

Консультація мультидисциплінарної команди за показаннями

КЛІНІЧНА СТАДІЯ

Карцинома in situ

Підлягають збереженню гортані (органозберігаюча хірургія) (T1-T2, N0 або вибірково T3,N0)¹⁰

T3 потребують (підлягають) ларингектомії (N0-1)

T3 потребують (підлягають) ларингектомії (N2-3)

Категорія T4a

T4b, будь-яке N, або Нерезектабельне ураження регіонарних лімфатичних вузлів або Неможлива хірургія

Віддалені метастази (M1) при первинному зверненні

ЛІКУВАННЯ ПЕРВИННОЇ ПУХЛИНИ ТА РЕГІОНАРНИХ ЛВ

Див. лікування первинної пухлини та регіонарних ЛВ (GLOT-2)

Див. лікування первинної пухлини та регіонарних ЛВ (GLOT-2)

Див. лікування первинної пухлини та регіонарних ЛВ (GLOT-3)

Див. лікування первинної пухлини та регіонарних ЛВ (GLOT-4)

Див. лікування первинної пухлини та регіонарних ЛВ (GLOT-6)

Див. лікування занедбаного раку голови та шиї (ADV-1)

Див. лікування занедбаного раку голови та шиї (ADV-2)

Коментар робочої групи: 1. Можливість проведення ПЕТ-КТ в Україні є обмеженою. 2. Для дослідження гортані переважно застосовується ларингоскопія без загальної анестезії.

¹ Повне клінічне обстеження може бути не показано для Tis, T1, однак, анамнез, дані об'єктивного обстеження, біопсія повинні бути зроблені. У загальному пряма ларингоскопія під анестезією рекомендується для усіх випадків.

² Анамнез і фізикальне обстеження повинні включати документацію та кількісне визначення (вигорених «пачко-років») вживання тютюну. Всім курцям рекомендується кинути курити, а колишнім курцям продовжувати утримуватися від куріння (див. рекомендації NCCN відмови від куріння).

³ Скринінг депресії (див. рекомендації NCCN допомоги при стресі).

⁴ Голкова біопсія кістозних вузлів під контролем УЗД або КТ дає кращу діагностичну оцінку, ніж ТАБ під контролем пальпації у даному випадку.

⁵ Див розділ принципи проведення методів візуалізації (IMG-A)

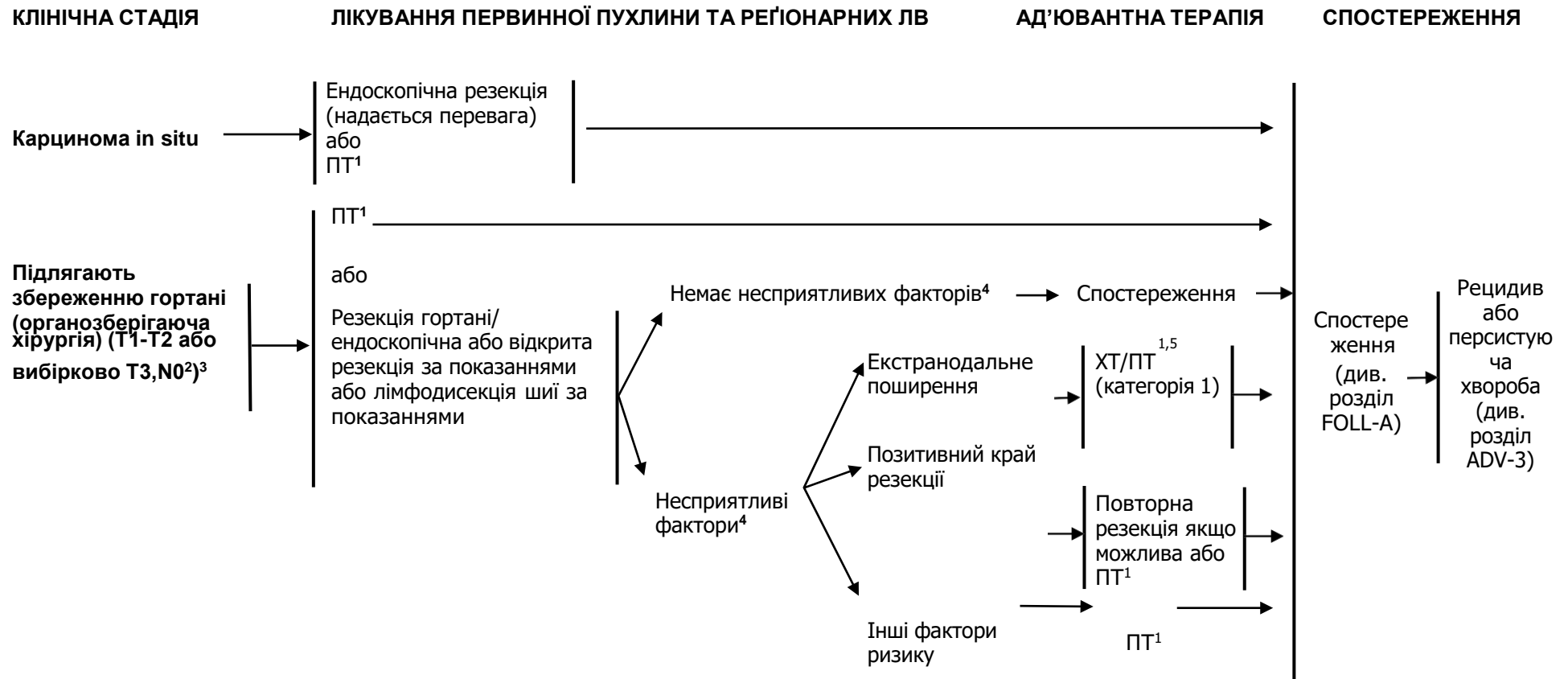
⁶ КТ органів грудної клітки рекомендовано при запущеному ураженні лімфатичних вузлів для скринінгу віддалених метастазів, а також для окремих пацієнтів, які курять для скринінгу раку легень (див. рекомендації NCCN для скринінгу раку легень).

⁷ Див. розділ оцінка стану зубів (DENT-A).

⁸ Див. розділ принципи харчування (NUTR-A).

⁹ Див. розділ оцінка фертильності та репродуктивної функції у рекомендаціях NCCN з онкології підлітків та молодих людей (AYA).

¹⁰ Ураження лімфатичних вузлів при таких пухлинах голосникового відділу гортані є рідкісним. (див. розділ Обговорення).



¹ Див. розділ принципи променевої терапії (GLOT-A).

² Див. розділ принципи хірургічного лікування (SURG-A).

³ Ураження лімфатичних вузлів при таких пухлинах голосникового відділу гортані є рідкісним. (див. розділ Обговорення).

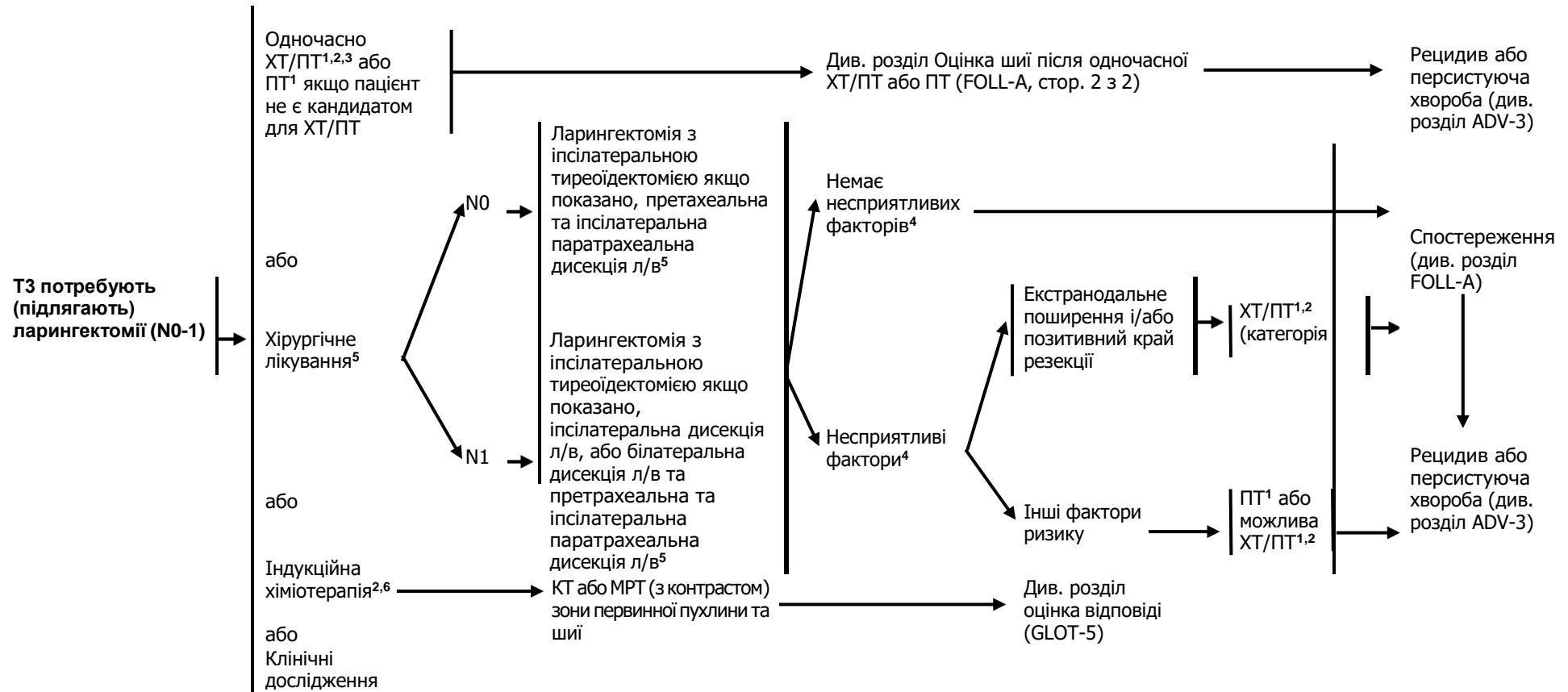
⁴ Несприятливі фактори: екстранодальне поширення, позитивні краї резекції, близькі краї резекції, первинна пухлина T4, ураження лімфатичних вузлів категорії pN2 або pN3, периневральна інвазія, судинна інвазія, лімфатична інвазія (див. розділ Обговорення).

⁵ Див. розділ принципи хіміотерапії для неназофарингеального раку (SYST-A).

КЛІНІЧНА СТАДІЯ

ЛІКУВАННЯ ПЕРВИННОЇ ПУХЛИНИ ТА РЕГІОНАРНИХ ЛВ

АД'ЮВАНТНА ТЕРАПІЯ



¹ Див. розділ принципи променевої терапії (GLOT-A).

² Див. розділ принципи хіміотерапії для неназофарингеального раку (SYST-A).

³ При одночасному проведенні ХТ/ПТ перевага надається введенню цисплатину (категорія 1). Див. розділ принципи системної терапії для неназофарингеальних раків (SYST-A).

⁴ Неприятливі фактори: екстранодальне поширення, позитивні краї резекції, близькі краї резекції, первинна пухлина T4, ураження лімфатичних вузлів категорії pN2 або pN3, периневральна інвазія, судинна інвазія, лімфатична інвазія (див. розділ Обговорення).

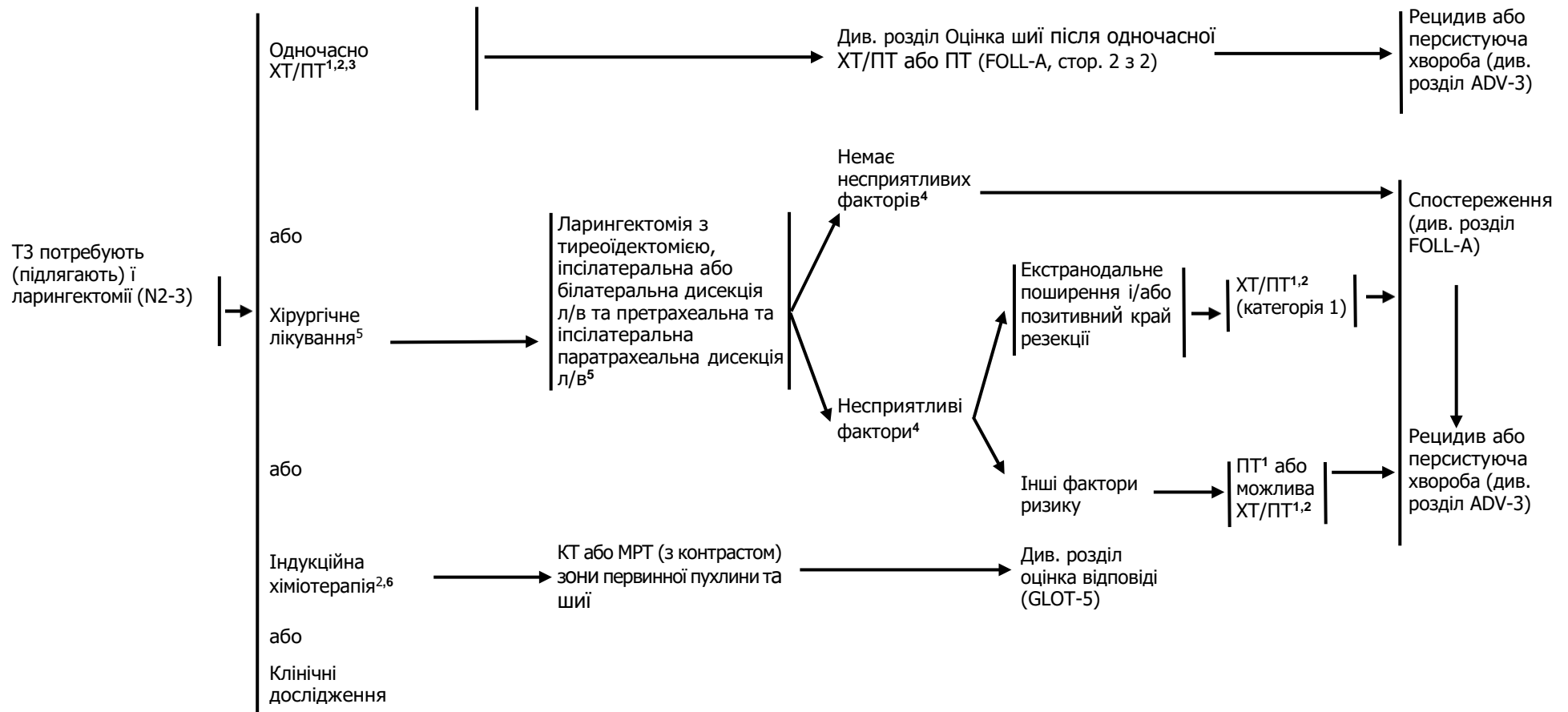
⁵ Див. розділ принципи хірургічного лікування (SURG-A).

⁶ Див. розділ Обговорення про принципи проведення індукційної терапії.

КЛІНІЧНА СТАДІЯ

ЛІКУВАННЯ ПЕРВИННОЇ ПУХЛИНИ ТА РЕГІОНАРНИХ ЛВ

АД'ЮВАНТНА ТЕРАПІЯ



¹ Див. розділ принципи променевої терапії (GLOT-A).

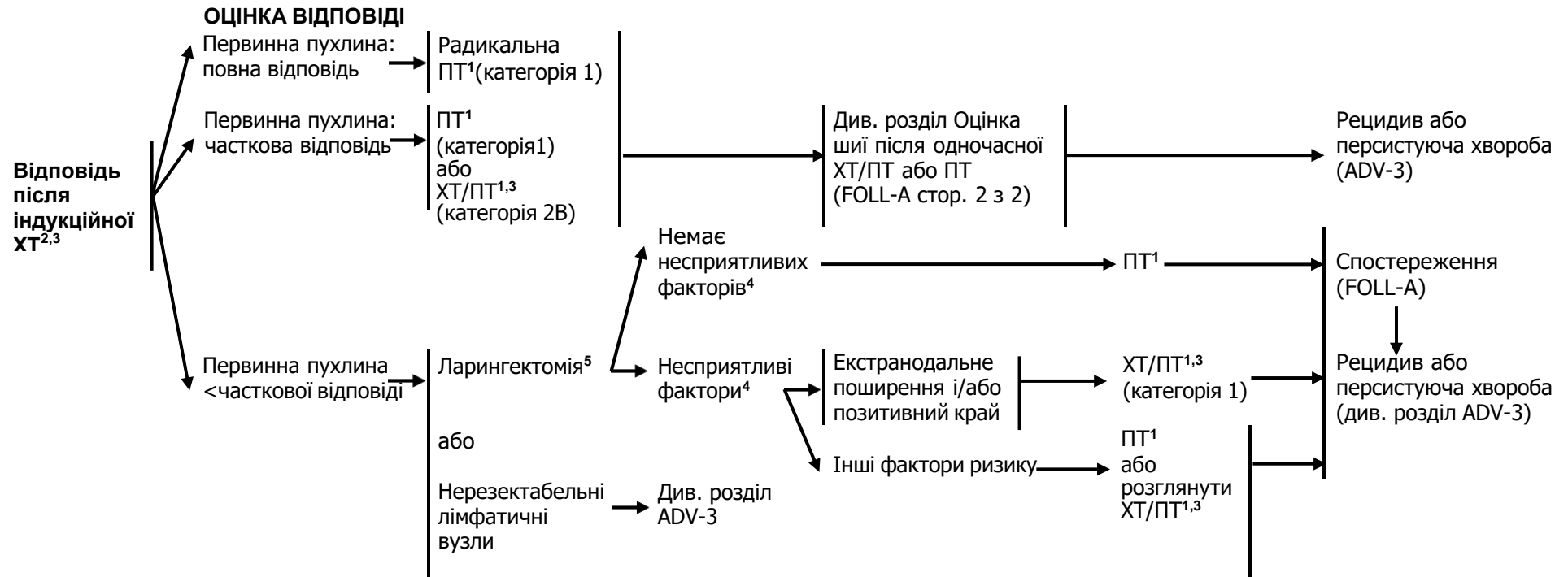
² Див. розділ принципи хіміотерапії для неназофарингеального раку (SYST-A).

³ При одночасному проведенні ХТ/ПТ перевага надається введенню цисплатину (категорія 1). Див. розділ принципи системної терапії для неназофарингеальних раків (SYST-A).

⁴ Несприятливі фактори: екстранодальне поширення, позитивні краї резекції, близькі краї резекції, первинна пухлина T4, ураження лімфатичних вузлів категорії pN2 або pN3, периневральна інвазія, судинна інвазія, лімфатична інвазія (див. розділ Обговорення).

⁵ Див. розділ принципи хірургічного лікування (SURG-A).

⁶ Див. розділ Обговорення про принципи проведення індукційної терапії.



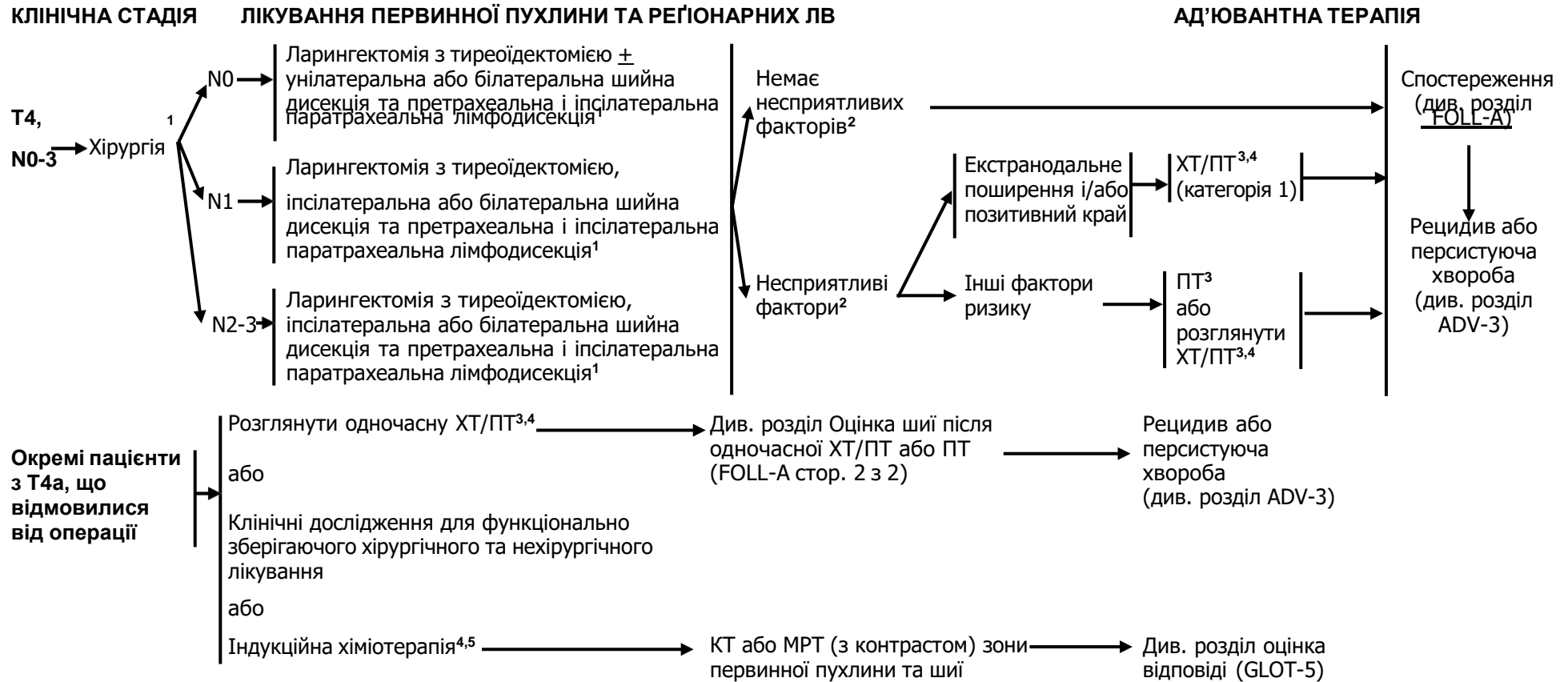¹ Див. розділ методики променевої терапії (GLOT-A).

² У рандомізованих клінічних дослідженнях оцінка відповіді проводиться після 2 або 3 циклу.

³ Див. розділ принципи хіміотерапії для неназофарингеального раку (SYST-A)

⁴ Несприятливі фактори: екстранодальне поширення, позитивні краї, близькі краї, первинна пухлина pT3 або pT4, ураження ЛВ категорії pN2 або pN3; периневральна інвазія, судинна інвазія, лімфатична інвазія (див. розділ Обговорення).

⁵ Див. розділ принципи хірургічного лікування (SURG-A).



Коментар робочої групи: Частота інвазії щитоподібної залози при місцево поширеному плоскоклітинному раку голосникового відділу гортані є відносно низькою, тому робоча група вважає проведення тиреоїдектомії доцільним лише за клінічними показаннями.

¹ Див. розділ принципи хірургічного лікування (SURG-A).

² Несприятливі фактори: екстранодальне поширення, позитивні краї, близькі краї, первинна пухлина pT3 або pT4, ураження ЛВ категорії pN2 або pN3; периневральна інвазія, судинна інвазія, лімфатична інвазія (див. розділ Обговорення).

³ Див. розділ методики променевої терапії (GLOT-A).

⁴ Див. розділ принципи хіміотерапії для неназофарингеального раку (SYST-A).

⁵ Див. розділ Обговорення про принципи проведення індукційної терапії.

МЕТОДИКИ ПРОМЕНЕВОЇ ТЕРАПІЇ¹

РАДИКАЛЬНА ПТ В САМОСТІЙНОМУ РЕЖИМІ

- Tis, N0: 60,75 Гр (2,25 Гр/фракцію) до 66 Гр (2,0 Гр/фракцію)
- T1, N0: 63 Гр (2,25 Гр/фракцію) до 66 Гр (2,0 Гр/фракцію) або 50 Гр (3,12 Гр/фракцію) до 52 Гр (3,28 Гр/фракцію)²
- T2, N0: 65,25 Гр (2,25 Гр/фракцію) до 70 Гр (2,0 Гр/фракцію)
- \geq T2, N1:
 - **Планований об'єм мішені (PTV)**
 - ▣ **Високий ризик:** зони первинної пухлини та уражених регіонарних лімфовузлів (включаючи можливе локальне субклінічне поширення первинної пухлини та рівні лімфатичних вузлів високого ризику)
 - ◇ **Фракціонування:**
 - ▣ 66 Гр (2,2 Гр/фракцію) до 70 Гр (2,0 Гр/фракцію); щоденно з понеділка до п'ятниці протягом 6-7 тижнів³
 - ▣ 66-70 Гр (2,0 Гр/фракцію; 6 фракцій/тиждень, прискорений режим)
 - ◇ **Супутня пришвидшена ПТ у режимі «boost»:**
 - ▣ 72 Гр/6 тижнів (1,8 Гр/фракцію, широким полем та додатково 1,5 Гр, як друга фракція на добу протягом останніх 12 днів лікування)
 - ◇ **Гіперфракціонування:** 79,2-81,6 Гр/7 тижнів (1,2 Гр/фракцію 2 рази на добу)
 - ▣ **Низький та середній ризик:** зони підозрілі на субклінічне поширення
 - ▣ 44-50 Гр (2,0 Гр/фракцію) до 54-63 Гр (1,6-1,8 Гр/фракцію)⁴

ОДНОЧАСНА ХІМІОПРОМЕНЕВА ТЕРАПІЯ^{5,6}

- **Планований об'єм мішені (PTV)**
 - ▣ **Високий ризик:** звичайно 70 Гр (2,0 Гр/фракцію)
 - ▣ **Низький та середній ризик:** 44-50 Гр (2,0 Гр/фракцію) до 54-63 Гр (1,6-1,8 Гр/фракцію)

Рекомендується також ПТ з модульованою інтенсивністю (IMRT) або 3-D конформна ПТ (3-D CRT).

Коментар робочої групи: На момент розробки даної клінічної настанови більшість спеціалізованих онкологічних закладів в Україні не оснащені обладнанням для виконання IMRT, тому застосовують лише 3-D конформну променево терапію (3-D CRT).

¹ Див. розділ методики променевої терапії (RAD-A) та розділ Обговорення.

² Gowda RV, Henk JM, Mais KL, et al. Three weeks radiotherapy for T1 glottic cancer: the Christie and Royal Marsden Hospital Experience. *Radiother Oncol* 2003;68:105-111.

³ При дозі >70 Гр деякі клініцисти вважають, що фракціонування повинне бути дещо змінене (напр., <2 Гр/фракцію хоча б протягом деякого часу лікування) для зменшення токсичності. Можна додати 2-3 дози в залежності від клінічної ситуації.

⁴ Пропонується 44-50 Гр на 3-D конформній ПТ з наступним планування IMRT або 54-63 Гр на IMRT (залежно від дози на фракцію).

⁵ Див. розділ принципи хіміотерапії для неназофарингеального раку (SYST-A).

⁶ Базуючись на опублікованих роботах, при одночасній хіміопроменевої терапії найчастіше застосовується фракціонування 2,0 Гр за фракцію до сумарної дози 70 Гр за 7 тижнів з введенням цисплатину 100 мг/м² кожні 3 тижні; проводиться 2-3 цикли ХТ в залежності від схеми фракціонування ПТ (RTOG 0129) (Ang KK, Harris J, Wheeler R, et al. Human papillomavirus and survival of patients with oropharyngeal cancer. *N Engl J Med* 2010;363:24-35). При використанні карбоплатину і 5-фторурациду рекомендується стандартний режим фракціонування плюс 3 цикли ХТ. (Bourhis J, Sire C, Graff P, et al. Concomitant chemoradiotherapy versus acceleration of radiotherapy with or without concomitant chemotherapy in locally advanced head and neck carcinoma (GORTEC 99-02): an open-label phase 3 randomised trial. *Lancet Oncol* 2012;13:145-153). Інші режими фракціонування (напр., 1,8 Гр конвекційно), схеми поліхіміотерапії, дозування цисплатину чи змінені режими фракціонування у поєднанні із ХТ є ефективними, тому немає консенсусу в оптимальному підході лікування. Взагалі, застосування одночасної хіміопроменевої терапії є високотоксичним, зміна фракціонування або поліхіміотерапія буде підвищувати тягар токсичності. Хіміопроменево терапія повинна проводитися досвідченою командою і включати турботливий догляд.

МЕТОДИКИ ПРОМЕНЕВОЇ ТЕРАПІЇ¹

ПІСЛЯОПЕРАЦІЙНА

ПТ або одночасна хіміопроменева терапія^{2,3,4,5,6}

Рекомендований інтервал між операцією та післяопераційною ПТ складає ≤ 6 тижнів.

- **Планований об'єм мішені (PTV)**

- **Високий ризик:** несприятливі фактори, такі як позитивні краї (див. виноска 4 у розділі GLOT-3)
 - 60-66 Гр (2,0 Гр/фракцію); щоденно з понеділка до п'ятниці протягом 6-6,5 тижнів
- **Низький та середній ризик:** зони підозрілі на субклінічне поширення
 - 44-50 Гр (2 Гр/фракцію) до 54-63 Гр (1,6-1,8 Гр/фракцію)⁷

Рекомендується також ПТ з модульованою інтенсивністю (IMRT) або 3-D конформна ПТ (3-D CRT).

Коментар робочої групи: На момент розробки даної клінічної настанови більшість спеціалізованих онкологічних закладів в Україні не оснащені обладнанням для виконання IMRT, тому застосовують лише 3-D конформну променеву терапію (3-D CRT).

¹ Див. розділ методики променевої терапії (RAD-A) та розділ Обговорення.

² Див. розділ принципи хіміотерапії для незанофарингеального раку (SYST-A).

³ Bernier J, Dommange C, Ozsahin M, et al. Postoperative irradiation with or without concomitant chemotherapy for locally advanced head and neck cancer. *N Engl J Med* 2004; 350:1945-1952.

⁴ Cooper JS, Pajak TF, Forastiere AA, et al. Postoperative concurrent radiotherapy and chemotherapy for high-risk squamous-cell carcinoma of the head and neck. *N Engl J Med* 2004;350:1937-1944.

⁵ Bernier J, Cooper JS, Pajak TF, et al. Defining risk levels in locally advanced head and neck cancers: A comparative analysis of concurrent postoperative radiation plus chemotherapy trials of the EORTC (#22931) and RTOG (#9501). *Head Neck* 2005;27:843-850.

⁶ Cooper JS, Zhang Q, Pajak TF et al. Long-term follow-up of the RTOG 9501/intergroup phase III trial: postoperative concurrent radiation therapy and chemotherapy in high-risk squamous cell carcinoma of the head and neck. *Int J Radiat Oncol Biol Phys* 2012;84:1198-1205.

⁷ Пропонується 44-50 Гр на 3-D конформній ПТ з наступним планування IMRT або 54-63 Гр на IMRT (залежно від дози на фракцію).

Рак надголосникового відділу гортані

ОБСТЕЖЕННЯ

Анамнез і фізикальне обстеження^{1,2}, включаючи повне обстеження голови та шиї; непряма ларингоскопія та фіброскопічне дослідження за клінічними показаннями
 Біопсія первинної пухлини або ТАБ ЛВ шиї³
 КТ органів грудної клітки (з або без контрастування) за клінічними показаннями
 КТ з контрастуванням і тонкими зрізами гортані і/або МРТ обстеження первинного вогнища і шиї⁴
 Розглянути можливість проведення ПЕТ/КТ⁴
 Ендоскопічне обстеження під анестезією
 За клінічними показаннями:

- Обстеження перед наркозом
- Проведення функціональних легеневих проб при відборі хворих на хірургічне лікування
- Відеостробоскопія гортані для деяких пацієнтів
- Оцінка стану зубів⁵
- Обстеження/лікування порушень харчування, функції мови, ковтання⁶
- Аудіограма
- Консультація щодо припинення куріння¹
- Консультація щодо фертильності та репродуктивної функції⁷

Консультація мультидисциплінарної команди за показаннями

КЛІНІЧНА СТАДІЯ

Підлягають збереженню гортані (органозберігаюча операція) (більшість T1-T2, N0; вибірково T3)

Потребують (підлягають) ларингектомії (T3, N0)

T4a, N0

Позитивні лімфатичні вузли

T4b, будь-яке N, або
 Нерезектабельні регіонарні лімфатичні вузли
 або
 Неможлива хірургія

Віддалені метастази (M1) при первинному зверненні

ЛІКУВАННЯ ПЕРВИННОЇ ПУХЛИНИ ТА РЕГІОНАРНИХ ЛВ

Див. лікування первинної пухлини та регіонарних ЛВ (SUPRA-2)

Див. лікування первинної пухлини та регіонарних ЛВ (SUPRA-3)

Див. лікування первинної пухлини та регіонарних ЛВ (SUPRA-8)

Див. клінічна стадія (SUPRA-4)

Див. лікування занедбаного раку голови та шиї (ADV-1)

Див. лікування занедбаного раку голови та шиї (ADV-2)

Коментар робочої групи: На момент розробки даної клінічної настанови можливість проведення ПЕТ-КТ в Україні є обмеженою.

¹ Анамнез та фізикальне обстеження передбачає документування та оцінки історії тютюнокуріння (кількість викурених пачко-років). Всім курцям рекомендується кинути курити, а колишнім курцям продовжувати утримуватися від куріння (див. рекомендації NCCN відмови від куріння).

² Скринінг депресії (див. рекомендації NCCN допомоги при стресі).

³ Голкова біопсія кістозних лімфатичних вузлів під контролем УЗД або КТ дає кращу діагностичну оцінку, ніж ТАБ під контролем пальпації у даному випадку.

⁴ Див. принципи проведення методів візуалізації (IMG-A).

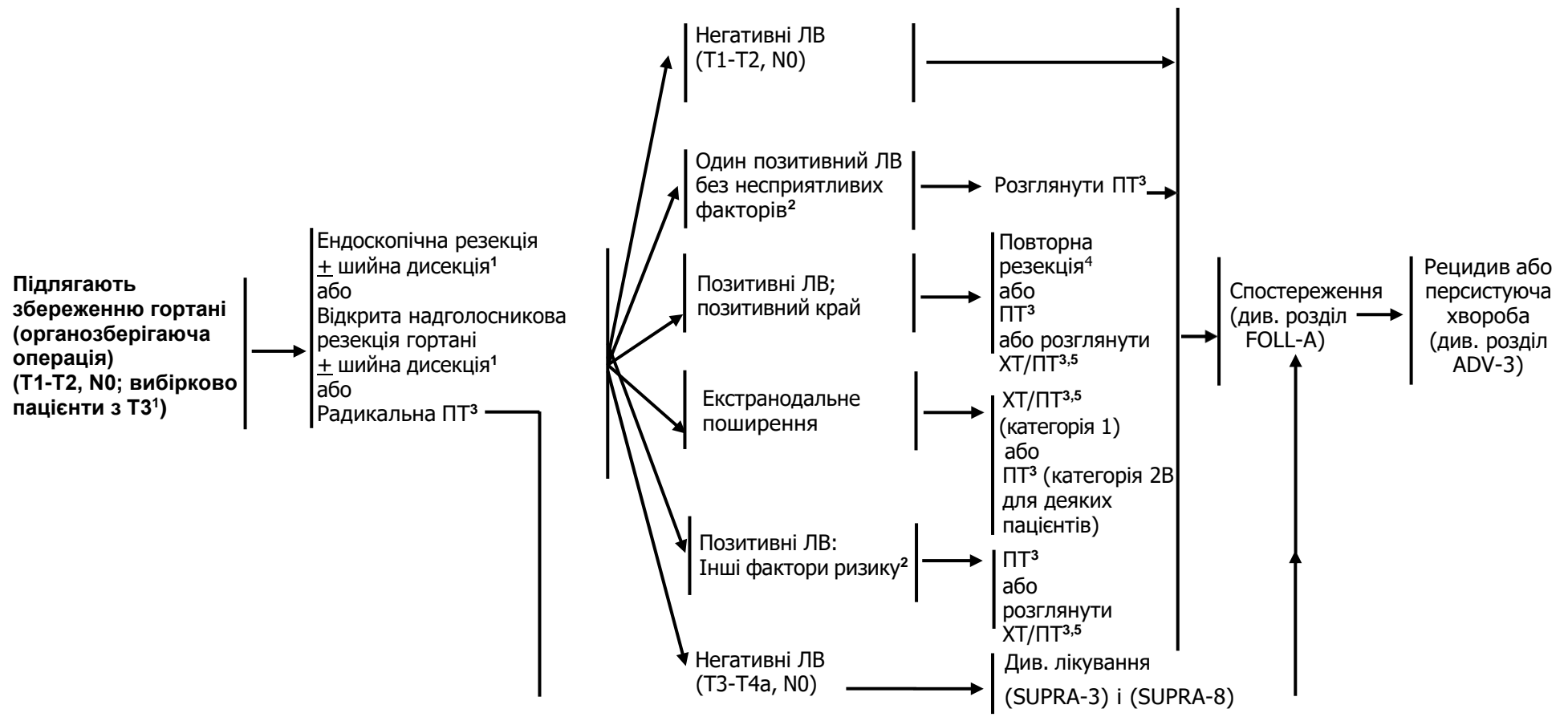
⁵ Див. розділ оцінка стану зубів (DENT-A).

⁶ Див. розділ принципи харчування (NUTR-A).

⁷ Див. розділ оцінка фертильності та репродуктивної ендокринної функції у рекомендаціях NCCN з онкології для підлітків та молодих людей (AYA).

КЛІНІЧНА
СТАДІЯЛІКУВАННЯ ПЕРВИННОЇ ПУХЛИНИ ТА
РЕГІОНАРНИХ ЛВГІСТОЛОГІЧНЕ
СТАДІЮВАННЯ

АД'ЮВАНТНА ТЕРАПІЯ



¹ Див. розділ принципи хірургічного лікування (SURG-A).

² Несприятливі фактори: екстранодальне поширення, позитивні краї, близькі краї, первинна пухлина pT3 або pT4, ураження ЛВ категорії pN2 або pN3; периневральна інвазія, судинна інвазія, лімфатична інвазія (див. розділ Обговорення).

³ Див. розділ методики променевої терапії (SUPRA-A).

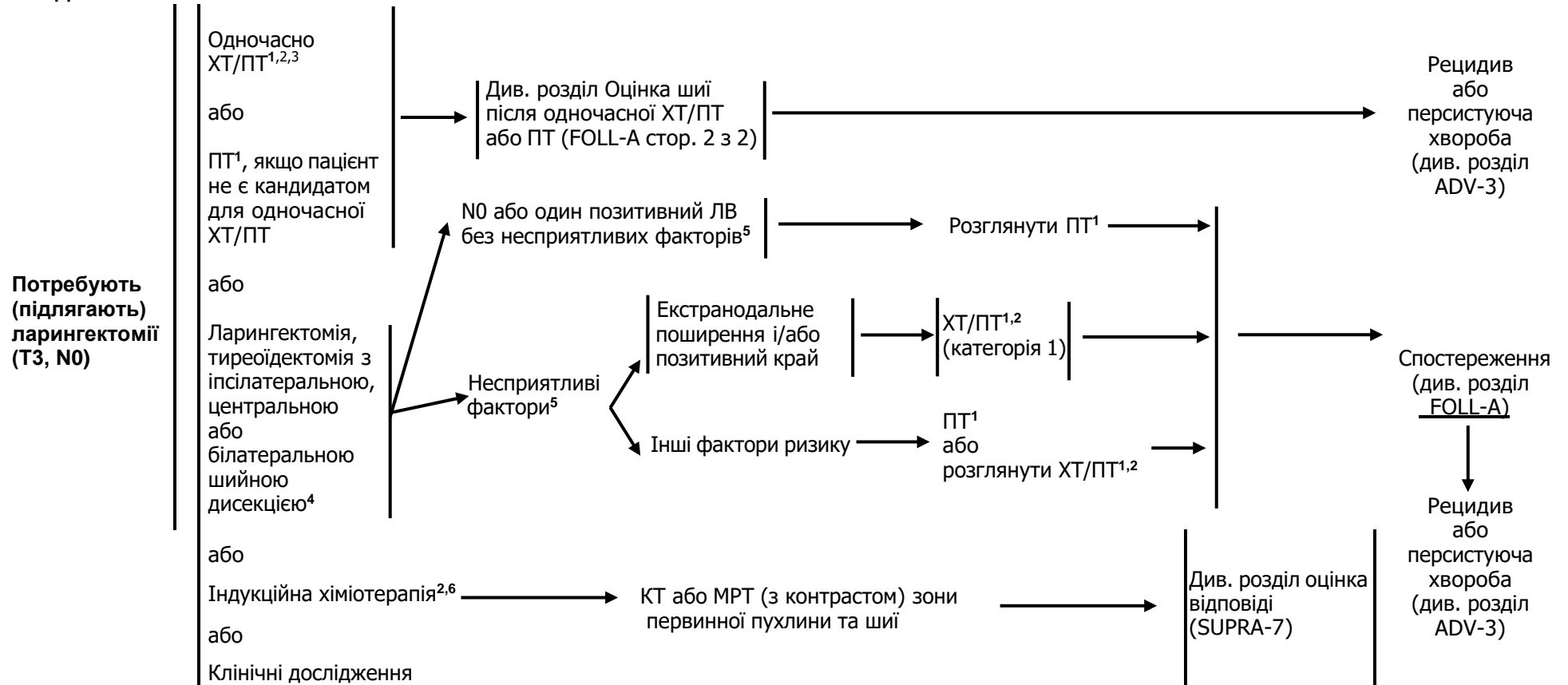
⁴ Розглянути повторну резекцію у окремих пацієнтів, якщо можливо досягнути негативних країв резекції.

⁵ Див. розділ принципи хіміотерапії для неназофарингеального раку (SYST-A).

КЛІНІЧНА
СТАДІЯ

ЛІКУВАННЯ ПЕРВИННОЇ ПУХЛИНИ ТА РЕГІОНАРНИХ ЛВ

АД'ЮВАНТНА ТЕРАПІЯ



Коментар робочої групи: Частота інвазії щитоподібної залози при місцево поширеному плоскоклітинному раку надголосникового відділу гортані є відносно низькою, тому робоча група вважає проведення тиреоїдектомії доцільним лише за клінічними показаннями.

¹ Див. розділ методики променевої терапії (SUPRA-A).

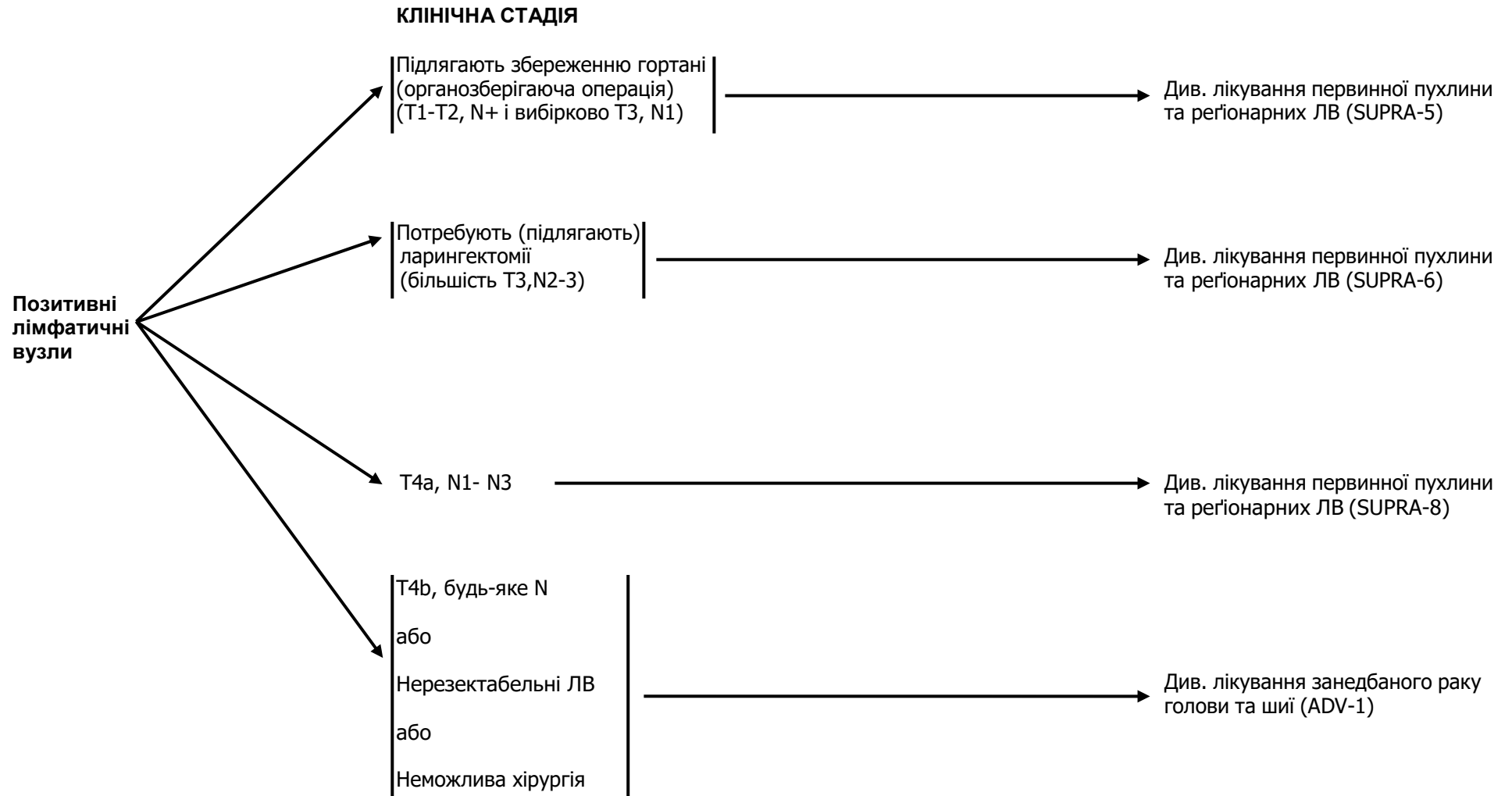
² Див. розділ принципи хімотерапії для неназофарингеального раку (SYST-A)

³ При одночасному проведенні ХТ/ПТ перевага надається введенню цисплатину (категорія 1). Див. розділ принципи хімотерапії для неназофарингеального раку (SYST-A).

⁴ Див. розділ принципи хірургічного лікування (SURG-A).

⁵ Несприятливі фактори: екстранодальне поширення, позитивні краї, близькі краї, первинна пухлина pT3 або pT4, ураження ЛВ категорії pN2 або pN3; периневральна інвазія, судинна інвазія, лімфатична інвазія (див. розділ Обговорення).

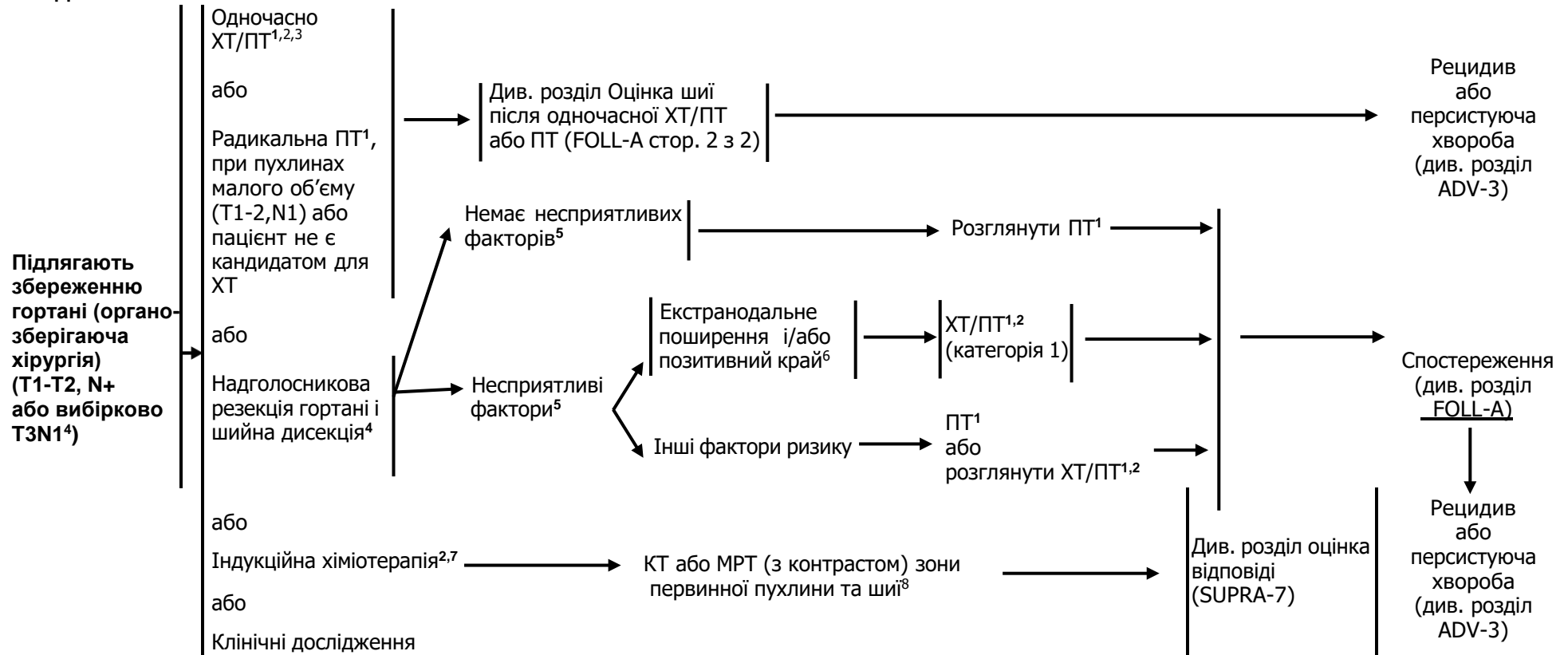
⁶ Див. розділ Обговорення про принципи проведення індукційної хімотерапії.



КЛІНІЧНА
СТАДІЯ

ЛІКУВАННЯ ПЕРВИННОЇ ПУХЛИНИ ТА РЕГІОНАРНИХ ЛВ

АД'ЮВАНТНА ТЕРАПІЯ



¹ Див. розділ методики променевої терапії (SUPRA-A).

² Див. розділ принципи хімотерапії для неназофарингеального раку (SYST-A).

³ При одночасному проведенні ХТ/РТ перевага надається введенню цисплатину (категорія 1). Див. розділ принципи хімотерапії для неназофарингеального раку (SYST-A).

⁴ Див. розділ принципи хірургічного лікування (SURG-A).

⁵ Несприятливі фактори: екстранодальне поширення, позитивні краї, близькі краї, первинна пухлина pT3 або pT4, ураження ЛВ категорії pN2 або pN3; периневральна інвазія, судинна інвазія, лімфатична інвазія (див. розділ Обговорення).

⁶ У дуже ретельно відібраних пацієнтів можна провести повторну резекцію (якщо можна досягнути негативних країв і при цьому не зробити ларингектомії), де вона потенційно зможе змінити призначення наступної індукційної хімотерапії

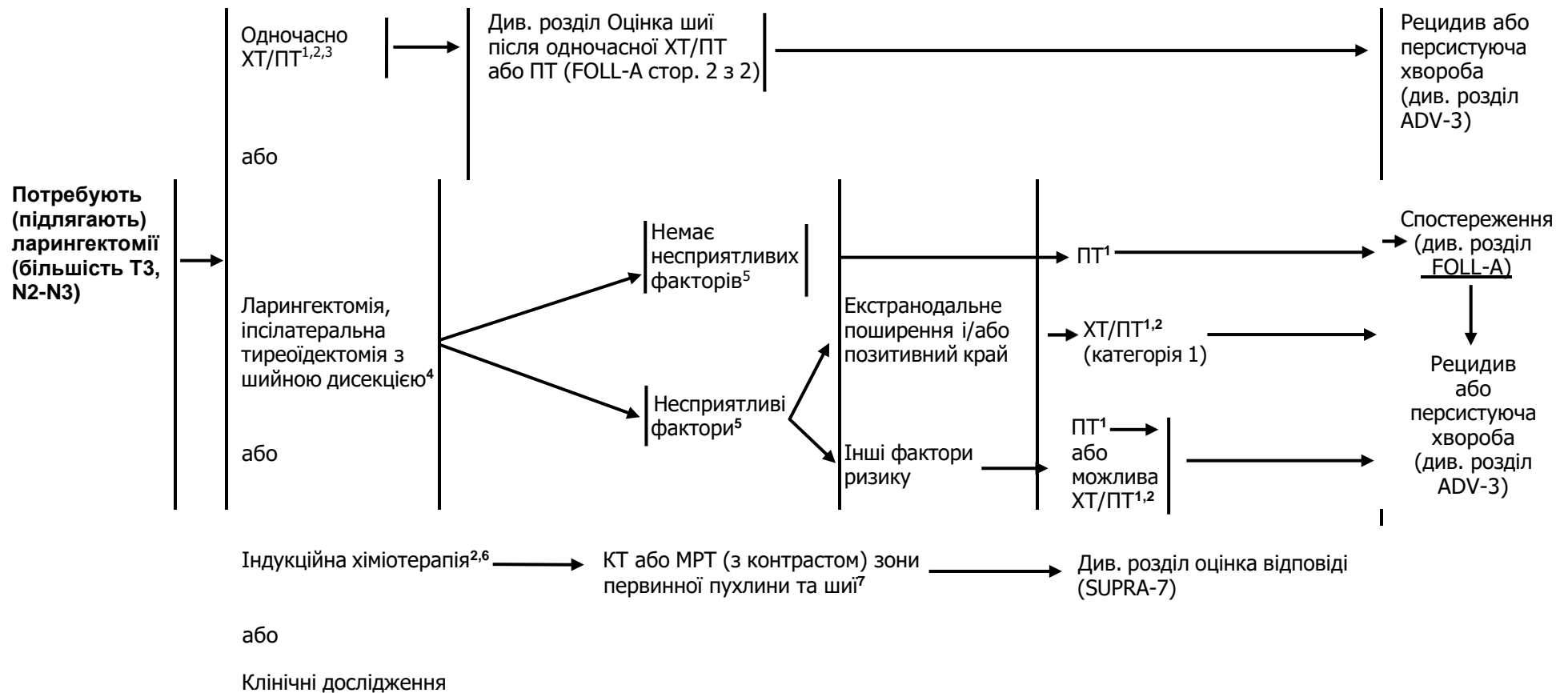
⁷ Див. розділ Обговорення про принципи проведення індукційної хімотерапії.

⁸ Див. принципи проведення методів візуалізації (IMG-A).

КЛІНІЧНА
СТАДІЯ

ЛІКУВАННЯ ПЕРВИННОЇ ПУХЛИНИ ТА РЕГІОНАРНИХ ЛВ

АД'ЮВАНТНА ТЕРАПІЯ



¹ Див. розділ методики променевої терапії (SUPRA-A).

² Див. розділ принципи хіміотерапії для неназофарингеального раку (SYST-A).

³ При одночасному проведенні ХТ/ПТ перевага надається введенню цисплатину (категорія 1). Див. розділ принципи хіміотерапії для неназофарингеального раку (SYST-A).

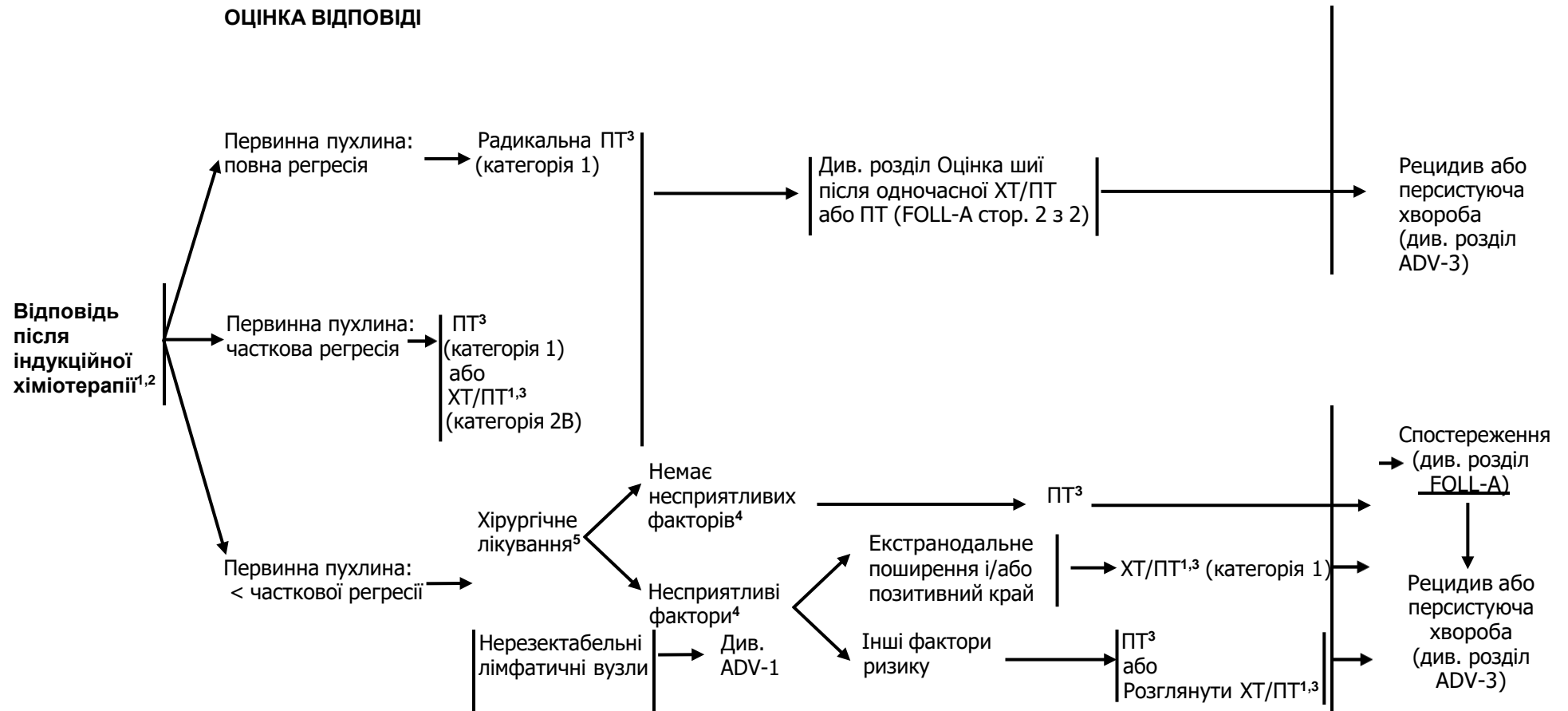
⁴ Див. розділ принципи хірургічного лікування (SURG-A).

⁵ Несприятливі фактори: екстранодальне поширення, позитивні краї, близькі краї, первинна пухлина pT3 або pT4, ураження ЛВ категорії pN2 або pN3; периневральна інвазія, судинна інвазія, лімфатична інвазія (див. розділ Обговорення).

⁶ Див. розділ Обговорення про принципи проведення індукційної хіміотерапії.

⁷ Див. принципи проведення методів візуалізації (IMG-A).

ОЦІНКА ВІДПОВІДІ



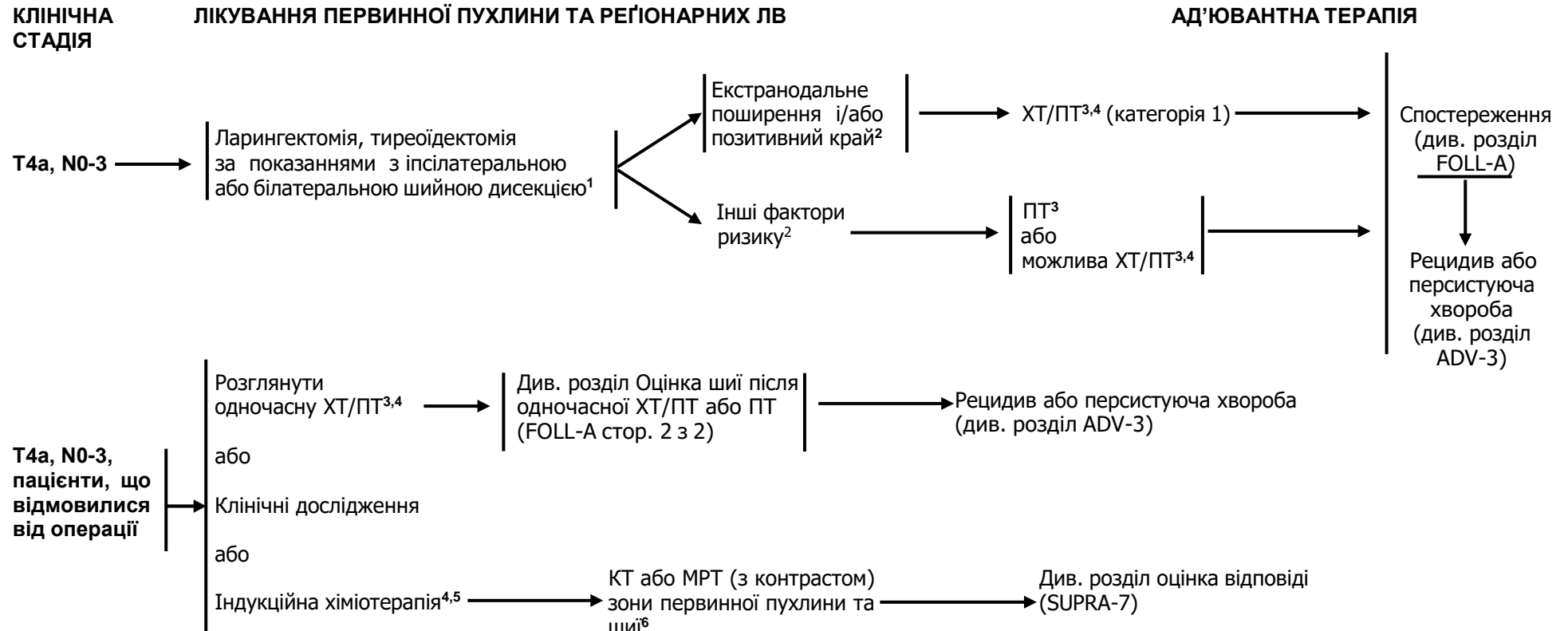
¹ Див. розділ принципи хіміотерапії для неназофарингеального раку (SYST-A).

² У рандомізованих дослідженнях оцінка відповіді проводиться після 2 або 3 циклу.

³ Див. розділ методики променевої терапії (SUPRA-A).

⁴ Несприятливі фактори: екстранодальне поширення, позитивні краї, близькі краї, первинна пухлина pT3 або pT4, ураження ЛВ категорії pN2 або pN3; периневральна інвазія, судинна інвазія, лімфатична інвазія (див. розділ Обговорення).

⁵ Див. розділ принципи хірургічного лікування (SURG-A).



¹ Див. розділ принципи хірургічного лікування (SURG-A).

² Несприятливі фактори: екстранодальне поширення, позитивні краї, близькі краї, первинна пухлина pT3 або pT4, ураження ЛВ категорії pN2 або pN3; периневральна інвазія, судинна інвазія, лімфатична інвазія (див. розділ Обговорення).

³ Див. розділ методики променевої терапії (SUPRA-A).

⁴ Див. розділ принципи хіміотерапії для неназофарингеального раку (SYST-A).

⁵ Див. розділ Обговорення про принципи проведення індукційної хіміотерапії

⁶ Див. принципи проведення методів візуалізації (IMG-A).

МЕТОДИКИ ПРОМЕНЕВОЇ ТЕРАПІЇ¹

РАДИКАЛЬНА ПТ В САМОСТІЙНОМУ РЕЖИМІ

- T1-3, N0: 66-70 Гр загальноприйнято (2,0 Гр/фракцію)²
- **Планований об'єм мішені (PTV)**
 - ▣ **Високий ризик:** зони первинної пухлини та уражених регіонарних лімфатичних вузлів (включаючи можливе локальне субклінічне поширення первинної пухлини та рівні лімфатичних вузлів високого ризику)
 - ▣ Фракціонування: 66 Гр (2,2 Гр/фракцію) до 70 Гр (2,0 Гр/фракцію); щоденно з понеділка до п'ятниці протягом 6-7 тижнів³
 - ▣ Супутня пришвидшена ПТ у режимі «boost»:
 - 72 Гр/6 тижнів (1,8 Гр/фракцію, широким полем та додатково 1,5 Гр, як друга фракція на добу протягом останніх 12 днів лікування)
 - 66-70 Гр (2,0 Гр/фракцію, 6 фракцій за тиждень, пришвидшений режим)
 - ▣ Гіперфракціонування: 79,2-81,6 Гр/7 тижнів (1,2 Гр/фракцію 2 рази на добу)
 - ▣ **Низький та середній ризик:** зони підозрілі на субклінічне поширення
 - ▣ 44-50 Гр (2,0 Гр/фракцію) до 54-63 Гр (1,6-1,8 Гр/фракцію)⁴

ОДНОЧАСНА ХІМІОПРОМЕНЕВА ТЕРАПІЯ^{5,6}

- **Планований об'єм мішені (PTV)**
 - ▣ **Високий ризик:**
 - ▣ звичайно 70 Гр (2,0 Гр/фракцію)
 - ▣ **Низький та середній ризик:**
 - ▣ 44-50 Гр (2,0 Гр/фракцію) до 54-63 Гр (1,6-1,8 Гр/фракцію)

Рекомендується також ПТ з модульованою інтенсивністю (IMRT) або 3-D конформна ПТ (3-D CRT). Використання протонної терапії перебуває на стадії активних досліджень. Протонна терапія може бути розглянута у випадку, коли нормальні тканини не можуть піддаватися променевої терапії на основі фотонів.

¹ Див. розділ методики променевої терапії (RAD-A) та Обговорення.

² Для T1-2, N0 може застосовуватися пришвидшене фракціонування.

³ При дозі >70 Гр деякі клініцисти вважають, що фракціонування повинне бути дещо змінене (напр., <2 Гр/фракцію хоча б протягом деякого часу лікування) для зменшення токсичності. Можна додати 2-3 дози в залежності від клінічної ситуації.

⁴ Пропонується 44-50 Гр на 3-D конформній ПТ з наступним планування IMRT або 54-63 Гр на IMRT (залежно від дози на фракцію).

⁵ Див. розділ принципи хіміотерапії для неназофарингеального раку (SYST-A).

⁶ Базуючись на опублікованих роботах, при одночасній хіміопроменевої терапії найчастіше застосовується фракціонування 2,0 Гр за фракцію до сумарної дози 70 Гр за 7 тижнів з введенням цисплатину 100 мг/м² кожні 3 тижні; проводиться 2-3 цикли ХТ в залежності від схеми фракціонування ПТ(RTOG 0129) (Ang KK, Harris J, Wheeler R, et al. Human papillomavirus and survival of patients with oropharyngeal cancer. *N Engl J Med* 2010;363:24-35). При використанні карбоплатину і 5-фторурацилу, рекомендується стандартний режим фракціонування плюс 3 цикли ХТ. (Bourhis J, Sire C, Graff P, et al. Concomitant chemoradiotherapy versus acceleration of radiotherapy with or without concomitant chemotherapy in locally advanced head and neck carcinoma (GORTEC 99-02): an open-label phase 3 randomised trial. *Lancet Oncol* 2012;13:145-153). Інші режими фракціонування (напр., 1,8 Гр конвекційно), схеми поліхіміотерапії, дозування цисплатину чи змінені режими фракціонування у поєднанні із ХТ є ефективними, тому немає консенсусу в оптимальному підході лікування. Взагалі, застосування одночасної хіміопроменевої терапії є високотоксичним, зміна фракціонування або поліхіміотерапія буде підвищувати тягар токсичності. Хіміопроменева терапія повинна проводитися досвідченою командою і включати турботливий догляд.

МЕТОДИКИ ПРОМЕНЕВОЇ ТЕРАПІЇ¹

ПІСЛЯОПЕРАЦІЙНО

ПТ або одночасна ХТ/ПТ^{2,3,4,5,6}

Рекомендований інтервал між операцією та післяопераційною ПТ складає ≤ 6 тижнів.

- **Планований об'єм мішені (PTV)**

- **Високий ризик:** несприятливі фактори, такі як позитивні краї (див. виноска 5 у розділі SUPRA-3)

- 60-66 Гр (2,0 Гр/фракцію); щоденно з понеділка до п'ятниці протягом 6-6,5 тижнів

- **Низький та середній ризик:** зони підозрілі на субклінічне поширення

- 44-50 Гр (2 Гр/фракцію) до 54-63 Гр (1,6-1,8 Гр/фракцію)⁷

Рекомендується також ПТ з модульованою інтенсивністю (IMRT) або 3-D конформна ПТ (3-D CRT). Використання протонної терапії перебуває на стадії активних досліджень. Протонна терапія може бути розглянута у випадку, коли нормальні тканини не можуть піддаватися променевій терапії на основі фотонів.

¹ Див. розділ методики променевої терапії (RAD-A) та Обговорення

² Див. розділ принципи хіміотерапії для неназофарингеального раку (SYST-A).

³ Bernier J, Dromedary C, Ozsahin M, et al. Postoperative irradiation with or without concomitant chemotherapy for locally advanced head and neck cancer. *N Engl J Med* 2004;350:1945-1952.

⁴ Cooper JS, Pajak TF, Forastiere AA, et al. Postoperative concurrent radiotherapy and chemotherapy for high-risk squamous cell carcinoma of the head and neck. *N Engl J Med* 2004;350:1937-1944.

⁵ Bernier J, Cooper JS, Pajak TF, et al. Defining risk levels in locally advanced head and neck cancers. A comparative analysis of concurrent postoperative radiation plus chemotherapy trials of EORTC (#22931) and RTOG (#9501). *Head Neck* 2005;27:843-850.

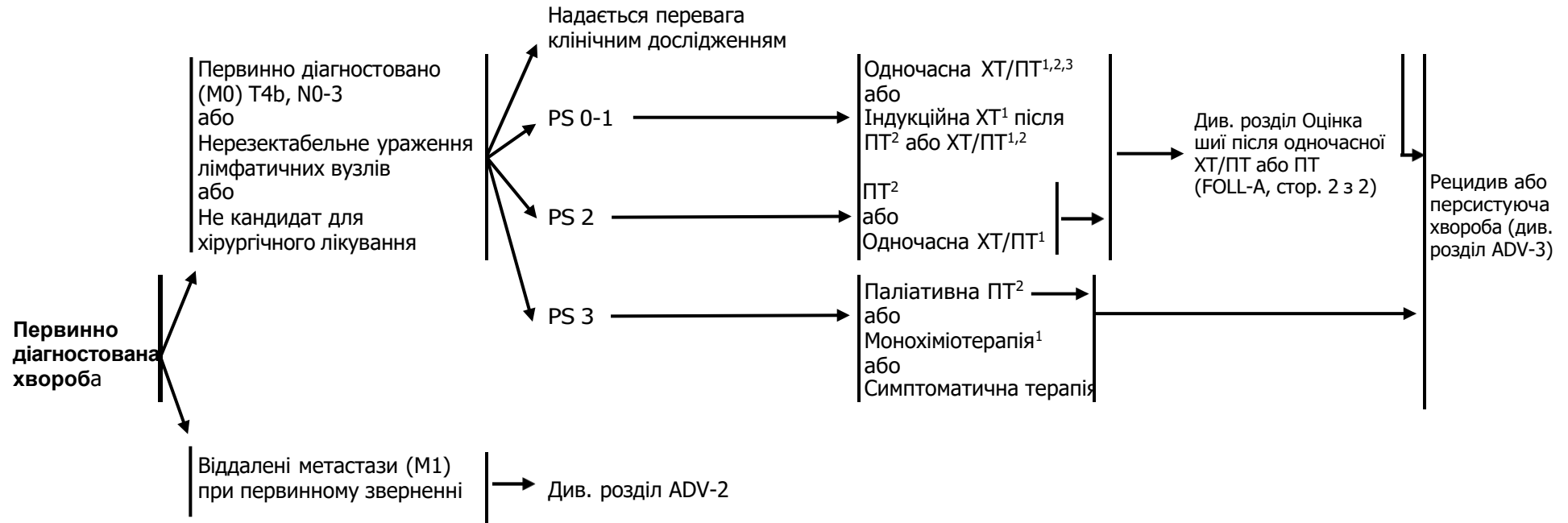
⁶ Cooper JS, Zhang Q, Pajak TF, et al. Long-term follow-up of the RTOG 9501/intergroup phase III trial: postoperative concurrent radiation therapy and chemotherapy in high-risk squamous cell carcinoma of the head and neck. *Int J Radiat Oncol Biol Phys* 2012;84:1198-1205.

⁷ Пропонується 44-50 Гр на 3-D конформній ПТ з наступним планування IMRT або 54-63 Гр на IMRT (залежно від дози на фракцію).

Занедбаний рак голови та шиї

ДІАГНОЗ

ЛІКУВАННЯ РАКУ ГОЛОВИ ТА ШИЇ



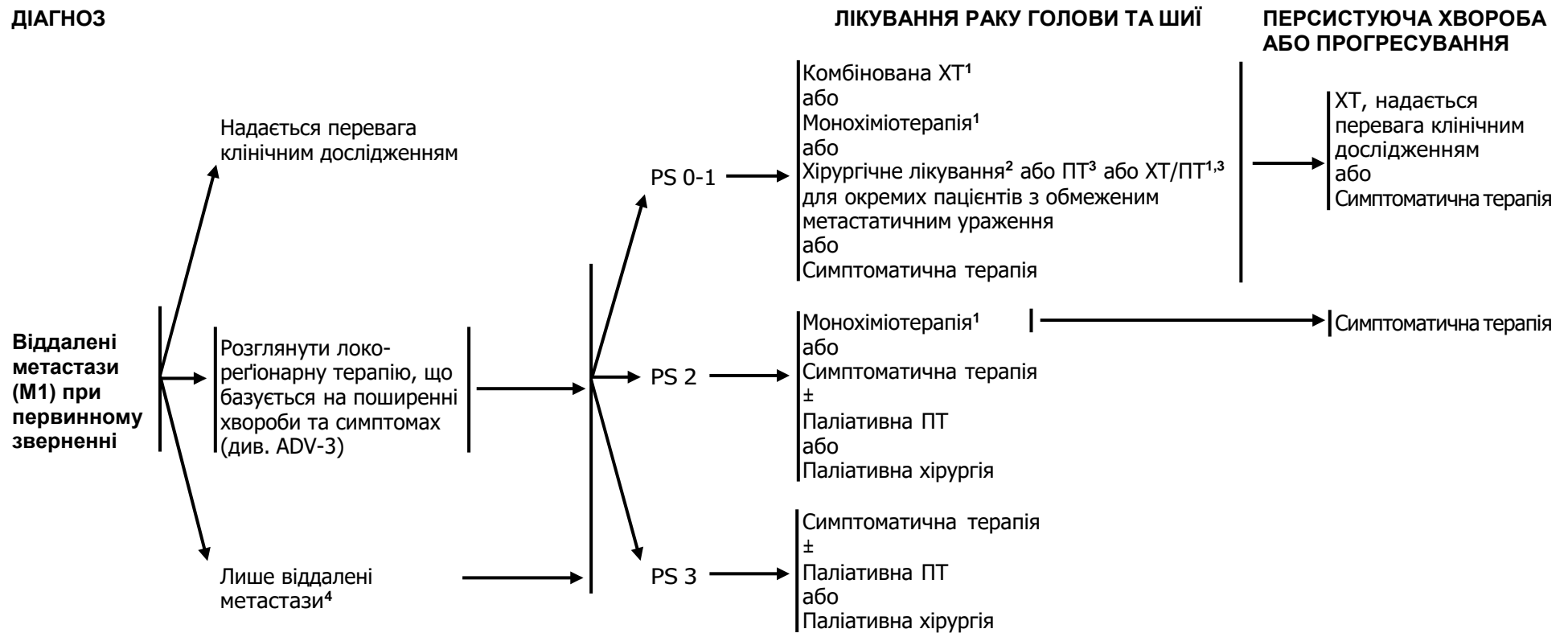PS = Performance Status (стан пацієнта згідно з критеріями Eastern Cooperative Oncology Group [ECOG])

¹Див. розділ принципи хіміотерапії для неназофарингеального раку (SYST-A).

² Див. розділ принципи променевої терапії (ADV-A).

³ При одночасному проведенні ХТ/ПТ перевага надається введенню цисплатину (категорія 1). Див. розділ принципи хіміотерапії для неназофарингеального раку (SYST-A).

ДІАГНОЗ



¹ Див. розділ принципи хіміотерапії для неназофарингеального раку (SYST-A) або див. розділ принципи хіміотерапії для назофарингеального раку (NASO-B).

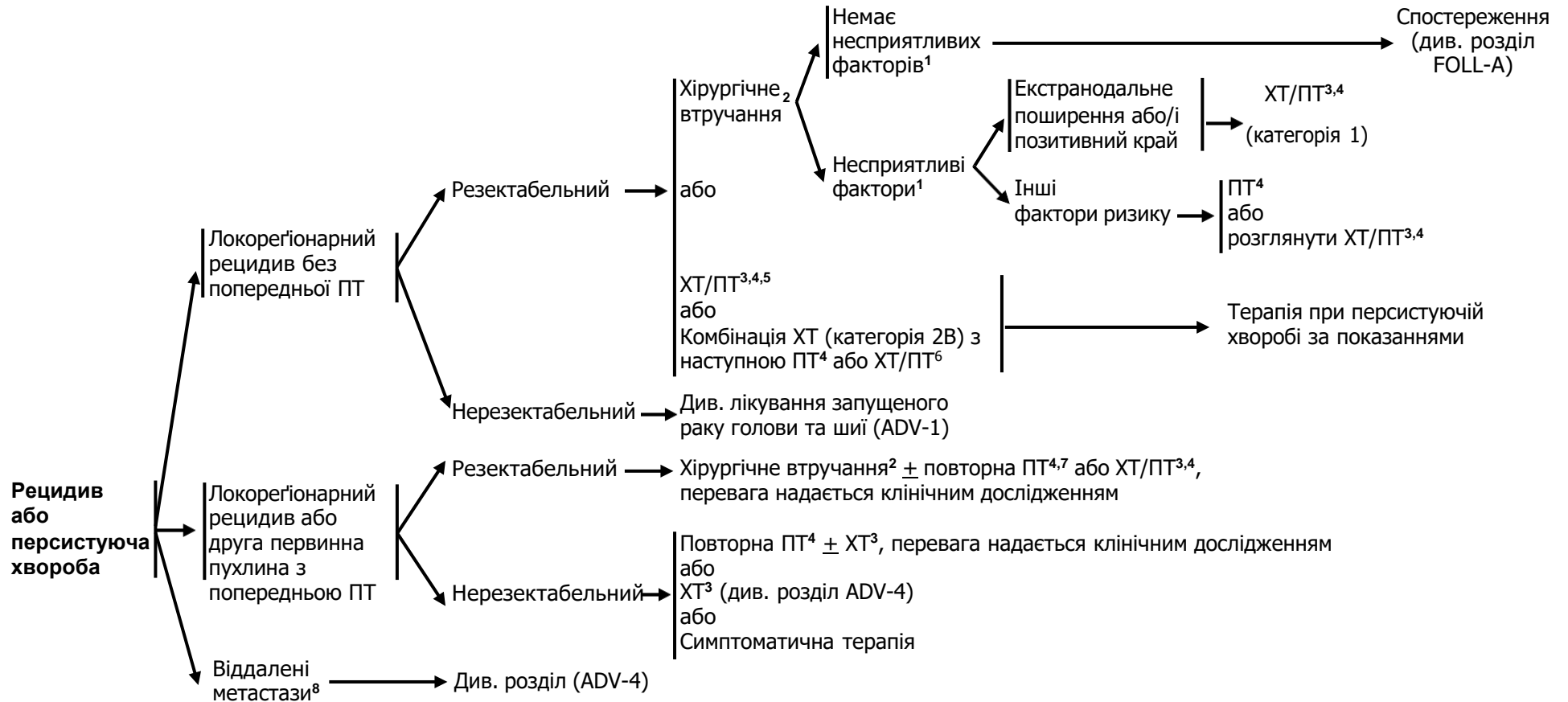
² Див. розділ принципи хірургічного лікування (SURG-A).

³ Див. розділ принципи променевої терапії (ADV-A).

⁴ Розглянути паліативну ПТ за клінічними показаннями (напр., метастази у кістки)(див. RAD-A)

ДІАГНОЗ

ЛІКУВАННЯ ПЕРВИННОЇ ПУХЛИНИ ТА РЕГІОНАРНИХ ЛВ



¹ Несприятливі фактори: екстранодулярне поширення у ЛВ, позитивний край, близькі краї, первинна пухлина pT3 або pT4, ураження ЛВ категорії pN2 або pN3, периневральна інвазія, судинна інвазія, лімфатична інвазія (див. розділ Обговорення).

² Див. розділ принципи хірургічного лікування (SURG-A).

³ Див. розділ принципи хіміотерапії для неназофарингеального раку (SYST-A).

⁴ Див. розділ методики променевої терапії (ADV-A).

⁵ При одночасному проведенні ХТ/ПТ перевага надається введенню цисплатину (категорія 1). Див. розділ принципи хіміотерапії для неназофарингеального раку (SYST-A).

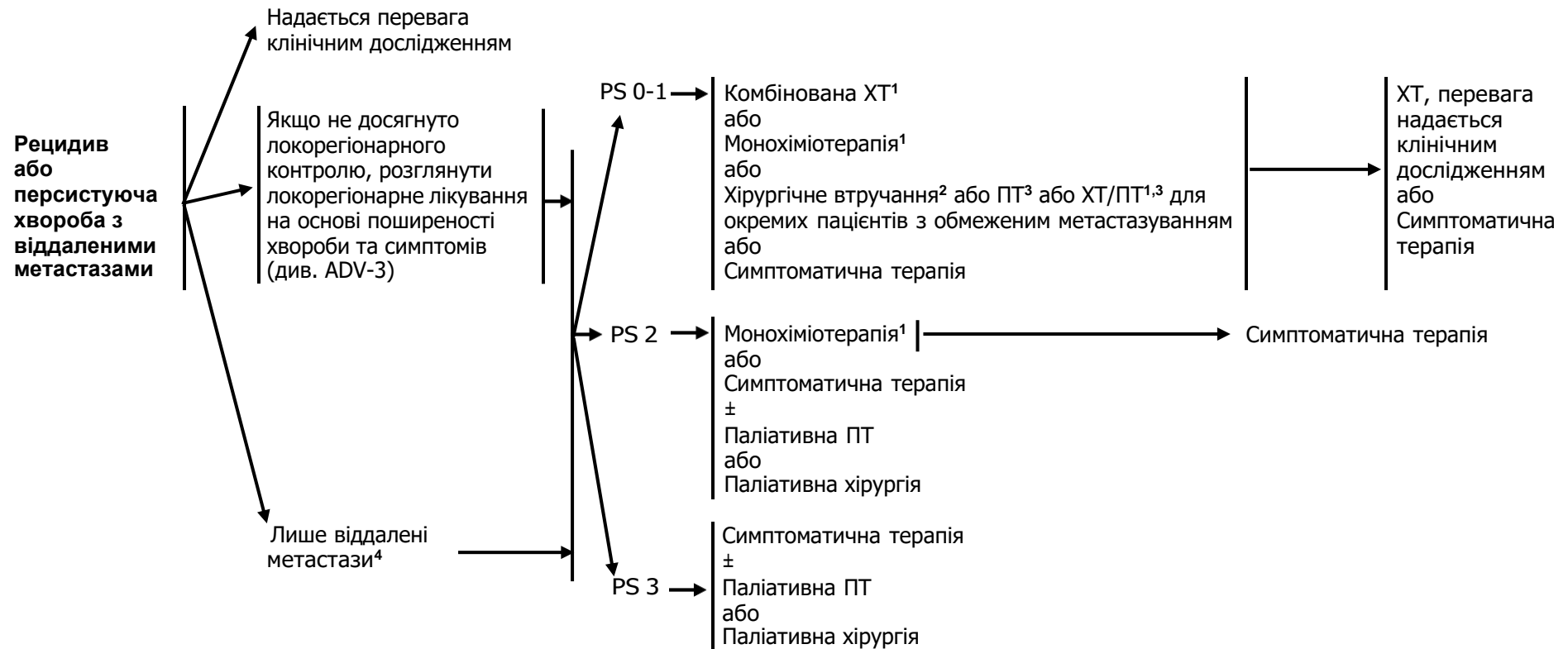
⁶ Комбінація ХТ з наступною ПТ або ХТ/ПТ можна розглянути для циторедукції або контролю за симптомами з наступною локальною терапією за показаннями

⁷ Повторне опромінення повинно застосовуватися обмежено у добре відібраній групі пацієнтів (Janot F, et al. J Clin Oncol 2008;26:5518-5523).

⁸ Розглянути паліативну ПТ за клінічними показаннями (напр., метастази у кістки) (див. розділ RAD-A).

ДІАГНОЗ

ЛІКУВАННЯ

ПЕРСИСТУЮЧА ХВОРОБА
АБО ПРОГРЕСУВАННЯ

PS = Performance status
Статус пацієнта за шкалою ECOG

¹ Див. розділ принципи хіміотерапії для ненозофарингеального раку(SYST-A) або розділ принципи хіміотерапії для нозофарингеального раку (NASO-B).

² Див. розділ принципи хірургічного лікування (SURG-A).

³ Див. розділ методики променевої терапії (ADV-A).

⁴ Розглянути паліативну ПТ за клінічними показаннями (напр., метастази у кістки) (див. розділ RAD-A).

МЕТОДИКИ ПРОМЕНЕВОЇ ТЕРАПІЇ^{1,2}

ОДНОЧАСНА ХІМІОПРОМЕНЕВА ТЕРАПІЯ³ (надається перевага пацієнтам, що можуть перенести хіміотерапію)

- **Планований об'єм мішені (PTV)**
 - **Високий ризик:** типово 70 Гр (2,0 Гр/фракцію)
 - **Низький та середній ризик:** зони підозрілі на субклінічне поширення
 - 44-50 Гр (2,0 Гр/фракцію) до 54-63 Гр (1,6-1,8 Гр/фракцію)⁴

ХІМІОПРОМЕНЕВА ТЕРАПІЯ³

Базуючись на опублікованих роботах, при одночасній хіміопроменевій терапії найчастіше застосовується фракціонування 2,0 Гр за фракцію до сумарної дози 70 Гр за 7 тижнів з введенням цисплатину 100 мг/м² кожні 3 тижні; проводиться 2-3 цикли ХТ в залежності від схеми фракціонування ПТ (RTOG 0129) (*Ang KK, Harris J, Wheeler R, et al. Human papillomavirus and survival of patients with oropharyngeal cancer. N Engl J Med 2010;363:24-35*). При використанні карбоплатину і 5-фторурацилу рекомендується стандартний режим фракціонування плюс 3 цикли ХТ. (*Bourhis J, Sire C, Graff P, et al. Concomitant chemoradiotherapy versus acceleration of radiotherapy with or without concomitant chemotherapy in locally advanced head and neck carcinoma (GORTEC 99-02): an open-label phase 3 randomised trial. Lancet Oncol 2012;13:145-153*). Інші режими фракціонування (напр., 1,8 Гр конвекційно), схеми поліхіміотерапії, дозування цисплатину чи змінені режими фракціонування у поєднанні із хіміотерапією є ефективними, тому немає консенсусу в оптимальному підході до лікування⁵. Існуючі дані вказують на те, що пришвидшене фракціонування не забезпечує кращої ефективності порівняно із звичайним фракціонуванням^{6,7}. У загальному застосування одночасної хіміопроменевої терапії призводить до високої токсичності; змінне фракціонування або поліхіміотерапія ймовірно ще більше посилює токсичність. Для будь-якого підходу із застосуванням хіміопроменевої терапії слід приділяти пильну увагу опублікованим звітам щодо конкретного хіміотерапевтичного препарату, його дози та схеми введення. Хіміопроменева терапія повинна проводитися досвідченою командою та включати значну підтримуючу терапію.

¹ Див. розділ методики променевої терапії (RAD-A) та розділ Обговорення

² Згідно даних сучасної літератури контингент пацієнтів на рак голови та шиї, яким проводиться повторна ПТ є різномітною, однак високоселективно відібраною групою пацієнтів, які лікуються у центрах, що забезпечені всім необхідним для лікування гострих та довготривалих токсичних ефектів ХТ. Коли метою лікування є порятунок і операція вже не є варіантом, можна розглянути повторну ПТ у пацієнтів з: локорегіонарним рецидивом чи первинною другою пухлиною, якщо первинне опромінення проводилося ≥ 6 місяців; якщо хворий може отримати додаткові дози до СВД 60 Гр; якщо може одночасно перенести ХТ. При розгляді допустимих доз опромінення повинен бути ретельно проаналізований ризик токсичності на органи з врахуванням гістограми дози-об'єму, інтервалу з моменту первинної ПТ, об'єму опромінюваної тканини та очікуваної тривалості життя пацієнтів. Про принципи повторного опромінення див. розділ методики променевої терапії (RAD-A). Можна розглянути протонну терапію у випадку, коли нормальні тканини мають обмеження на проведення фотонної терапії (*Takiar V, Garden AS, Ma D, et al. Reirradiation of head and neck cancers with intensity modulated radiation therapy: Outcomes and analyses. Int J Radiat Oncol Biol Phys 2016;95:1117-1131*).

³ Див. розділ принципи хіміотерапії для неназофарингеальних раків (SYST-A).

⁴ Пропонується 44-50 Гр на 3-D конформній ПТ з наступним планування IMRT або 54-63 Гр на IMRT (залежно від дози на фракцію).

⁵ RTOG 0522: III фаза рандомізованого клінічного дослідження одночасного пришвидшеного опромінення з введенням цисплатину в порівнянні з одночасним пришвидшеним опроміненням, цисплатином і цетуксимабом (з наступним хірургічним лікуванням для вибраних пацієнтів) при III і IV стадії раку голови та шиї (*Clin Adv Hematol Oncol 2007;5:79-81*).

⁶ *Ang K, Zhang Q, Wheeler RH, et al. A phase III trial (RTOG 0129) of two radiation-cisplatin regimens for head and neck carcinomas (HNC): Impact of radiation and cisplatin intensity on outcome [abstract]. J Clin Oncol 2010;28(suppl 15):Abstract 5507.*

⁷ *Bourhis J, Sire C, Graff P, et al. Concomitant chemoradiotherapy versus acceleration of radiotherapy with or without concomitant chemotherapy in locally advanced head and neck carcinoma (GORTEC 99-02): an openlabel phase 3 randomised trial. Lancet Oncol 2012;13:145-153.*

МЕТОДИКИ ПРОМЕНЕВОЇ ТЕРАПІЇ^{1,2}

РАДИКАЛЬНА ПТ В САМОСТІЙНОМУ РЕЖИМІ

• Планований об'єм мішені (PTV)

- **Високий ризик:** зони первинної пухлини та уражених регіонарних лімфатичних вузлів (включаючи можливе локальне субклінічне поширення первинної пухлини та рівні лімфатичних вузлів високого ризику)

◊ Фракціонування:

- ▣ 70-72 Гр (2,0 Гр/фракцію); щоденно з понеділка до п'ятниці протягом 7-7,5 тижнів⁷
 - ▣ Супутня пришвидшена ПТ у режимі «boost»:
 - 72 Гр/6 тижнів (1,8 Гр/фракцію, широким полем та додатково 1,5 Гр, як друга фракція на добу протягом останніх 12 днів лікування)
 - 66-70 Гр (2,0 Гр/фракцію; 6 фракцій/тиждень, пришвидшений режим)
 - ▣ Гіперфракціонування: 81,6 Гр/7 тижнів (1,2 Гр/фракцію 2 р. на добу)
 - ▣ Модифіковане фракціонування: загальна доза >70 Гр з курсом лікування < 7 тижнів
- **Низький та середній ризик:** зони підозрілі на субклінічне поширення
 - ▣ 44-50 Гр (2,0 Гр/фракцію) до 54-63 Гр (1,6-1,8 Гр/фракцію)⁸

Рекомендується також ПТ з модульованою інтенсивністю (IMRT) або 3-D конформна ПТ (3-D CRT).

ПІСЛЯОПЕРАЦІЙНА ПТ або ХТ/ПТ^{3,4,5,6}

- Рекомендований інтервал між операцією та післяопераційною ПТ складає ≤ 6 тижнів.
- **Планований об'єм мішені (PTV)**
 - **Високий ризик:** несприятливі фактори, такі як позитивні краї (див. виноска 1 у розділі ADV-3)
 - ▣ 60-66 Гр (2,0 Гр/фракцію); щоденно з понеділка до п'ятниці протягом 6-6,5 тижнів²
 - **Низький та середній ризик:** зони підозрілі на субклінічне поширення
 - ▣ 44-50 Гр (2 Гр/фракцію) до 54-63 Гр (1,6-1,8 Гр/фракцію)⁸

¹ Див. розділ методики променевої терапії (RAD-A) та розділ Обговорення.

² Згідно даних сучасної літератури контингент пацієнтів на рак голови та шиї, яким проводиться повторна ПТ, є різнотипною, однак високоселективно відібраною групою пацієнтів, які лікуються у центрах, що забезпечені всім необхідним для лікування гострих та довготривалих токсичних ефектів ХТ. Коли метою лікування є порятунок, і операція вже не є варіантом, можна розглянути повторну ПТ у пацієнтів з: локорегіонарним рецидивом чи первинною другою пухлиною, якщо первинне опромінення проводилося ≥ 6 місяців; якщо хворий може отримати додаткові дози до СВД 60 Гр; якщо може одночасно перенести ХТ. При розгляді допустимих доз опромінення повинен бути ретельно проаналізований ризик токсичності на органи з врахуванням гістограми дози-об'єму, інтервалу з моменту первинної ПТ, об'єму опромінюваної тканини та очікуваної тривалості життя пацієнтів. Про принципи повторного опромінення див. розділ методики променевої терапії (RAD-A). Можна розглянути протонну терапію у випадку, коли нормальні тканини мають обмеження на проведення фотонної терапії (*Takiar V, Garden AS, Ma D, et al. Reirradiation of head and neck cancers with intensity modulated radiation therapy: Outcomes and analyses. Int J Radiat Oncol Biol Phys 2016;95:1117-1131*).

³ Див. розділ принципи хіміотерапії для неназофарингеального раку (SYST-A).

⁴ *Bernier J, Domenge C, Ozsahin M, et al. Postoperative irradiation with or without concomitant chemotherapy for locally advanced head and neck cancer. N Engl J Med 2004;350:1945-1952.*

⁵ *Cooper JS, Pajak TF, Forastiere AA, et al. Postoperative concurrent radiotherapy and chemotherapy for high-risk squamous-cell carcinoma of the head and neck. N Engl J Med 2004;350:1937-1944.*

⁶ *Bernier J, Cooper JS, Pajak TF, et al. Defining risk levels in locally advanced head and neck cancers: A comparative analysis of concurrent postoperative radiation plus chemotherapy trials of the EORTC (#22931) and RTOG (#9501). Head Neck 2005;27:843-850.*

⁷ При дозі >70 Гр деякі клініцисти вважають, що фракціонування повинне бути дещо змінене (напр., <2 Гр/фракцію хоча б протягом деякого часу лікування) для зменшення токсичності. Можна додати 2-3 дози в залежності від клінічної ситуації.

⁸ Пропонується 44-50 Гр на 3-D конформній ПТ з наступним плануванням IMRT або 54-63 Гр на IMRT (залежно від дози на фракцію).

РЕКОМЕНДАЦІЇ ЩОДО СПОСТЕРЕЖЕННЯ¹

(на основі ризику рецидиву, другої первинної пухлини, лікування ускладнень та токсичності)

- Анамнез та фізикальне обстеження (включаючи повне обстеження голови та шиї; огляд у дзеркалах та фіброскопічне дослідження)²:
 - 1-ий рік – кожні 1-3 міс.
 - 2-ий рік – кожні 2-6 міс.
 - 3-5-ий рік – кожні 4-8 міс.
 - >5 років – кожні 12 міс.
- Застосування методів візуалізації (див. розділ *Принципи проведення методів візуалізації*)
- Тиреотропний гормон (ТТГ) кожні 6-12 міс., якщо проводилося опромінення шиї.
- Оцінка стану зубів³ при пухлинах ротової порожнини і якщо на вогнище проводилася внутрішньоротова променева терапія
- Розглянути тестування на ДНК вірусу Епштейн-Барра для назофарингеальної карциноми (категорія 2B)
- Підтримуюча терапія та реабілітація:
 - Оцінка мови/слуху і ковтання⁴ і реабілітація за клінічними показаннями.
 - Оцінка харчування та реабілітація за клінічними показаннями до стабілізації харчового статусу⁴
 - Здійснення постійного нагляду при депресії (див. Рекомендації NCCN щодо допомоги при стресі).
 - Припинення куріння⁵ і консультація на предмет прийому алкоголю за клінічними показаннями
- Інтеграція плану догляду протягом 1 року, що доповнює постійну участь онколога, що спеціалізується на патології голови та шиї (див. Рекомендації NCCN щодо виживаності)⁶

¹ Про більшість рецидивів повідомляють пацієнти.

² При меланомі слизової оболонки фізикальне обстеження повинно включати ендоскопічний огляд приносних пазух.

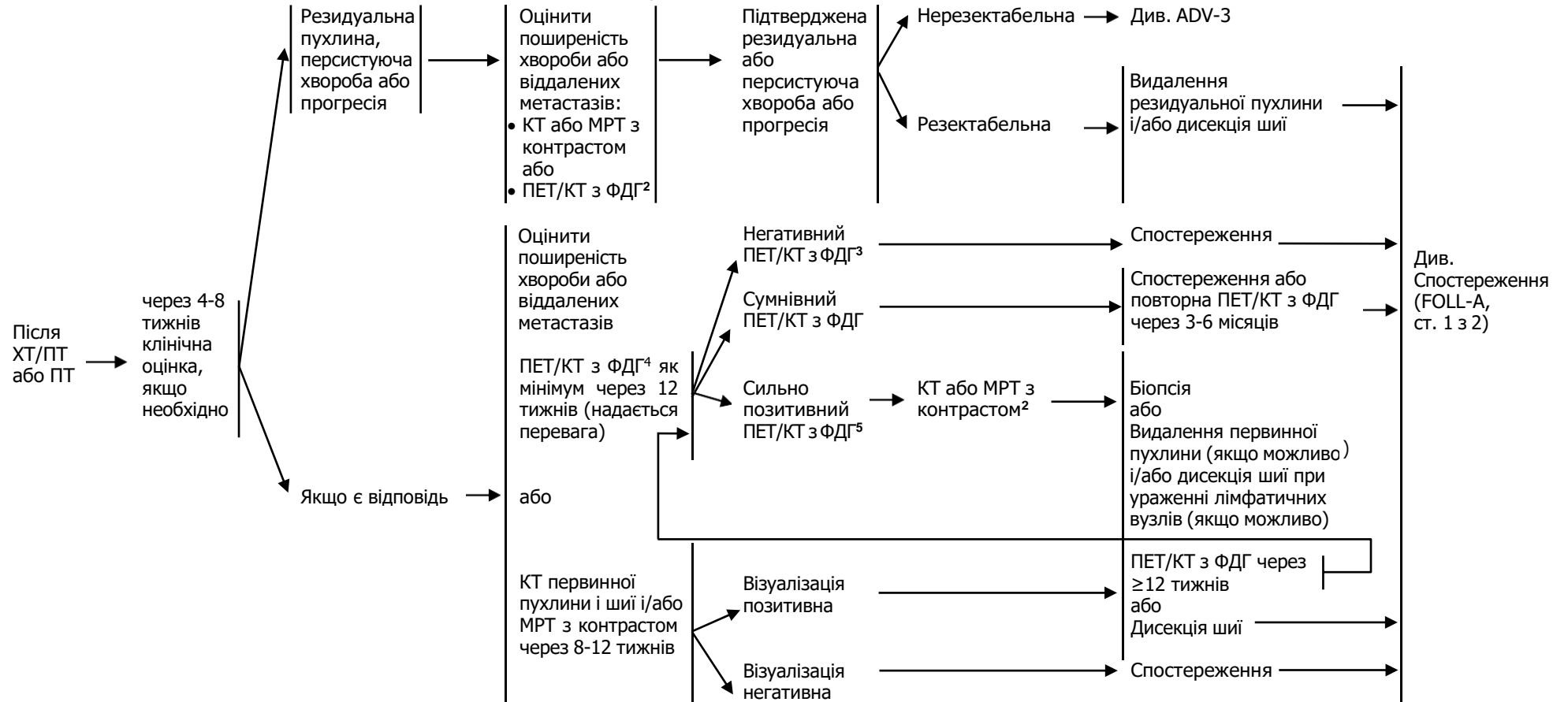
³ Див. розділ оцінка стану зубів (DENT-A).

⁴ Див. розділ принципи харчування (NUTR-A).

⁵ Заборона куріння за клінічними показаннями. Всім курцям рекомендується відмовитися від куріння, а колишнім курцям продовжувати утримуватися від куріння (див. рекомендації NCCN відмови від куріння).

⁶ Cohen EE, LaMonte SJ, Erb NL, et al. American Cancer Society Head and Neck Cancer Survivorship Care Guideline. *CA Cancer J Clin* 2016;66:203-239.

РЕКОМЕНДАЦІЇ ЩОДО СПОСТЕРЕЖЕННЯ ОЦІНКА ШІЇ ПІСЛЯ ХТ/ПТ АБО ПТ¹



¹ Адаптовано з дозволу Kutler DI, Patel SG, Shah JP. *The role of neck dissection following definitive chemoradiation. Oncology 2004;18:993-998.*

² Див розділ принципи проведення методів візуалізації (IMG-A).

³ Негативний результат ПЕТ = відсутній або низький рівень поглинання, немає підозри щодо хвороби.

⁴ Якщо проведено ПЕТ/КТ з ФДГ і її результат є негативним щодо підозри про персистуючу пухлину, наступне проведення багатозрізового КТ є опціональним.

⁵ Позитивний результат ПЕТ = ПЕТ вказує на підозру щодо хвороби.

ПРИНЦИПИ ПРОВЕДЕННЯ МЕТОДІВ ВІЗУАЛІЗАЦІЇ

- Методи візуалізації відіграють важливу роль у клінічній тактиці ведення хворих на рак голови та шиї. Правильний відбір та використання методів візуалізації має вирішальне значення для лікування хворих на рак голови та шиї.
- Дослідження повинні проводитися із застосуванням контрасту, якщо немає протипоказів.

Первинне обстеження

- Ділянка первинної пухлини:
 - ▶ Візуалізаційну оцінку ділянки первинної пухлини можна провести за допомогою КТ м'яких тканин шиї або МРТ шиї.
 - ▶ МРТ має перевагу над КТ у наступних випадках:
 - ◇ при раку порожнини рота, якщо є необхідність оцінити ступінь інвазії кісткового мозку або у пацієнтів із значною зубною амальгамою, що може дати ділянку затемнення при оцінці анатомії на КТ;
 - ◇ при раку носоглотки для оцінки ступеня інвазії основи черепа та ураження черепно-мозкових нервів;
 - ◇ при синоназальному раку для оцінки ступеня інвазії основи черепа, внутрішньочерепної або орбітальної інвазії, а також для диференційної діагностики пухлини від обструкції синусів;
 - ◇ при будь-якому раку голови та шиї із симптомами ураження черепно-мозкових нервів або якщо існує рентгенологічна ймовірність поширення пухлини периневрально
 - ▶ КТ доповнює МРТ у наступних випадках:
 - ◇ при раку порожнини рота для оцінки ступеня ерозії кортикального шару кістки або періостальної інвазії;
 - ◇ при раку гортані для оцінки ступеня інвазії хряща;
 - ◇ при синоназальному раку та ураженнях основи черепа для оцінки ерозії/деструкції кістки
 - ▶ Для повної оцінки ділянки первинної пухлини та лімфатичних вузлів КТ та МРТ шиї повинно включати анатомічні ділянки від рівня основи черепа до верхнього отвору грудної клітки. У певних випадках, таких як ураження лімфатичних вузлів у нижній частині шиї або при раках, які часто уражають верхнє середостіння (наприклад, рак щитоподібної залози), візуалізація повинна поширюватися до рівня біфуркації трахеї.
 - ▶ Якщо методи візуалізації не дозволяють чітко виявити первинну пухлину, то необхідно призначити ПЕТ-КТ, однак перед ендоскопічним обстеженням під анестезією, біопсією чи тонзилектомією, щоб правильно ідентифікувати потенційну ділянку первинної пухлини перед будь-яким втручанням. Крім цього, біопсія метастатичних вузлів може бути морфологічно інформативною. При первинному обстеженні голкова біопсія кістозних вузлів на шиї під контролем візуалізації (УЗД або КТ) може дати кращі результати, ніж ТАБ під контролем лише пальпації.
 - ▶ Панорамне рентгенологічне дослідження зубів рекомендується при раках порожнини рота, які потребують мандибулотомії та/або мандибулоектомії. Коли передбачається післяопераційна променева терапія (включаючи такі ділянки як губа, інші ділянки порожнини рота або ротоглотка), то панорамне рентгенологічне дослідження є частиною комплексної передпроменевої стоматологічної оцінки з метою визначення стану ураженого зубного ряду та визначення необхідності стоматологічних процедур чи екстракції зубів перед початком променевої терапії.

ПРИНЦИПИ ПРОВЕДЕННЯ МЕТОДІВ ВІЗУАЛІЗАЦІЇ

Первинне обстеження (продовження)

- Метастази у лімфатичні вузли
 - ▶ Оцінку метастазів у лімфатичні вузли необхідно проводити за допомогою КТ або МРТ шиї, використовуючи той метод, який найкраще підходить для візуалізації ділянки первинної пухлини (див. розділ IMG-A ст. 1 з 4).
 - ▶ У пацієнтів з множинним ураженням лімфатичних вузлів, з ураженням лімфатичних вузлів нижніх відділів шиї чи при гістологічно встановленій високодиференційованій пухлині слід розглянути КТ грудної клітки для оцінки метастазів у лімфатичні вузли середостіння або ПЕТ-КТ, яке має більшу чутливість для виявлення регіонарних та віддалених метастазів.
 - ▶ Для пацієнтів, які розглядаються як кандидати на первинно хірургічне лікування, вища чутливість ПЕТ-КТ з ФДГ виправдана для пухлин, що знаходяться близько до середньої лінії, щоб визначити хірургічний підхід до контрлатеральної ділянки шиї. Аналогічно пацієнти, яким призначено радикальну променеви терапію можуть отримати користь від більш високої чутливості ПЕТ-КТ з ФДГ для ідентифікації уражених лімфатичних вузлів.
- Віддалені метастази
 - ▶ У пацієнтів з із локорегіонарним занедбаним раком (напр., первинна пухлина Т3-Т4, ураження регіонарних лімфатичних вузлів $\geq N1$) ПЕТ-КТ¹ з ФДГ вважається найкращим для оцінки віддалених метастазів та метастазів у грудній клітці. Водночас, ПЕТ-КТ з ФДГ не може виключити метастази у головний мозок та певні види раку цієї ділянки, як меланома слизових оболонок, високодиференційована нейроендокринна карцинома чи аденокарцинома – для цього слід додатково провести МРТ головного мозку з контрастом.
 - ▶ Якщо ПЕТ-КТ не проводиться, слід провести КТ грудної клітки, що оцінити наявність метастазів у легені, а також ураження лімфатичних вузлів середостіння.
 - ▶ КТ грудної клітки без контрастування може бути достатнім для скринінгу метастазів у паренхімі легень, але не достатнім для оцінки аденопатії середостіння. Цей метод є достатнім для скринінгу раку легень у пацієнтів з курінням в анамнезі (див. рекомендації NCCN Скринінг раку легень).
 - ▶ Після первинного радикального лікування (хірургія, ПТ або ХТ/ПТ) роль щорічного КТ-скринінгу метастазів у легені є суперечливою. Хоча такий підхід дозволяє виявити ранні метастази, необхідно провести подальші дослідження, щоб визначити ступінь позитивного ефекту та/або співвідношення вартості до ефективності даного методу у конкретних субпопуляціях пацієнтів та термінах після лікування. Щорічне КТ грудної клітки може бути розглянутим у пацієнтів із значним анамнезом куріння або з високим ризиком метастазів у легені. Історично склалося, що проводиться щорічне рентгенологічне обстеження грудної клітки, хоча цей метод є набагато менш чутливим, ніж КТ.
 - ▶ Якщо присутні клінічні підозри на метастатичну хворобу у конкретній анатомічній ділянці, то оцінку віддалених метастазів можна провести за допомогою прицільного КТ або МРТ. Наприклад, метастази у легені можна оцінити за допомогою КТ грудної клітки без контрастування, або метастази у спинний мозок – за допомогою МРТ спинного мозку з контрастуванням. Частота таких досліджень залежить від запланованої схеми лікування та типу раку.
 - ▶ ПЕТ-КТ з ФДГ може доповнювати або замінювати інші методи візуалізації при встановленні рецидиву захворювання перед будь-якою терапією рецидиву/рефрактерної хвороби з метою вивчення віддалених метастазів або другого первинного раку, який може суттєво вплинути на вибір терапії².

¹ ПЕТ-КТ має переваги над лише ПЕТ (тобто без накладення КТ). ПЕТ-КТ забезпечує більш точну анатомічну локалізацію відхилень.

² Pantvaitya GH, Agarwal JP, Deshpande MS, et al. PET-CT in recurrent head neck cancers: a study to evaluate impact on patient management. J Surg Oncol 2009;100:401-403.

ПРИНЦИПИ ПРОВЕДЕННЯ МЕТОДІВ ВІЗУАЛІЗАЦІЇ

Локарегіонарна занедбана хвороба: < 6 місяців після лікування (короткий термін)

- Після хірургічного лікування пацієнтів з локарегіонарним занедбаним раком застосування методів візуалізації у короткі терміни після лікування рекомендується лише для тих, у кого є ознаки раннього рецидиву або які мають високий ризик раннього рецидиву до початку ад'ювантної післяопераційної терапії.
- Проведення КТ або МРТ протягом 3-4 місяців після радикального лікування пацієнтів з локарегіонарною занедбаною хворобою або із зміненою анатомією, що спричиняє складну фізикальну оцінку пацієнта, дозволяє встановити нові базові рівні для майбутніх порівнянь.
- У випадку підозри на неповну відповідь на лікування, КТ або МРТ сканування можна провести значно раніше, наприклад, через 4-8 тижнів після лікування або навіть одразу залежно від конкретної клінічної ситуації. УЗД шиї для цілеспрямованого забору будь-якої підозрілої тканини також може бути корисним, але результати можуть варіювати залежно від конкретної клінічної ситуації.
- ПЕТ-КТ з ФДГ слід проводити через 3-6 місяців після радикальної ПТ або ХТ/ПТ для оцінки відповіді на лікування і виявлення будь-якої резидуальної пухлини^{1,2,3,4}.
 - ▶ Раннє проведення ПЕТ-КТ з ФДГ до 12 тижнів пов'язане із значними хибно-позитивними показниками і його проведення слід уникати при відсутності ознак рецидиву або прогресування.
 - ▶ Оптимальним часом проведення ПЕТ сканів після променевої терапії є вікно між 3 та 6 місяцем^{1,2}. Негативний ПЕТ у цей відрізок часу передбачає покращення загальної виживаності через 2 роки.
 - ▶ У пацієнтів, які отримували радикальну ПТ з приводу плоскоклітинного раку слизової оболонки з ураженням лімфатичних вузлів категорії N2-N3(за TNM-7 AJCC) спостереження за допомогою ПЕТ-КТ з ФДГ привело до зменшення дисекцій шиї та значної економії коштів порівняно з рутинним підходом у вигляді планової дисекції шиї після лікування. У більшості випадків це були p16-позитивні раки ротоглотки³.
- У окремих випадках, коли пацієнти спочатку отримували індукційну хіміотерапію перед початком радикального лікування, КТ або МРТ зазвичай проводилося після 2-3 циклів індукційної ХТ. КТ грудної клітки і/або ПЕТ-КТ з ФДГ (з діагностичним зображенням ділянок тіла, що належать до групи ризику) можна провести, якщо є занепокоєння щодо появи локарегіонарного або віддаленого метастатичного прогресування.

Коментар робочої групи: На момент розробки даної клінічної настанови рутинно проведення ПЕТ-КТ з ФДГ через 3-6 місяців після радикальної ПТ або ХТ/ПТ для оцінки відповіді на лікування обмежено через недостатнє технічне забезпечення. Робоча група пропонує доповнити рекомендації можливістю оцінки відповіді за допомогою КТ та МРТ.

¹ Cheung PK, Chin RY, Eslick GD. Detecting residual/recurrent head neck squamous cell carcinomas using PET or PET/CT: Systematic review and meta-analysis. *Otolaryngol Head Neck Surg* 2016;154(3):421-432.

² Heineman TE, Kuan EC, St John MA. When should surveillance imaging be performed after treatment for head and neck cancer? *Laryngoscope* 2017;127(3):533-534.

³ Mehanna H, Wong WL, McConkey CC, et al. PET-CT surveillance versus neck dissection in advanced head and neck cancer. *N Engl J Med* 2016;374(15):1444-1454.

⁴ Ng SP, Pollard C, 3rd, Berends J, et al. Usefulness of surveillance imaging in patients with head and neck cancer who are treated with definitive radiotherapy. *Cancer* 2019;125(11):1823-1829.

ПРИНЦИПИ ПРОВЕДЕННЯ МЕТОДІВ ВІЗУАЛІЗАЦІЇ

Локорегіонарна занедбана хвороба: ≥ 6 місяців до 5 років після лікування (довгий термін)

- Більшість рецидивів після лікування раку голови та шиї виникають у перші два роки. Спостереження може бути складним через змінену анатомію та/або фіброз після хірургії, ПТ і/або ХТ. Немає єдиних рекомендацій щодо частоти та способів проведення рутинних методів візуалізації після лікування у безсимптомних пацієнтів. Практика в різних установах дуже різна.
- УЗД, КТ, МРТ та ПЕТ-КТ – всі методи мають як унікальні переваги, так і недоліки при використанні під час спостереження. Наявні дані, що ПЕТ-КТ з ФДГ може бути найбільш чутливим із цих методів. ПЕТ через 12 місяців виявляє рецидив або другий первинний рак у середньому у 10% пролікованих пацієнтів, а через 24 місяці ПЕТ-КТ з ФДГ виявляє такі знахідки у середньому у 5% пролікованих пацієнтів¹. У більшості безсимптомних випадків ПЕТ-КТ з ФДГ виявляє ділянку ураження у віддалених місцях². Водночас не встановлено, що рання діагностика приводить до покращення виживаності, що залежить безпосередньо від захворювання.
- Необхідні стандартизовані багатоцентрові дослідження методів візуалізації, щоб чітко з'ясувати значення рутинних методів візуалізації у клінічно безсимптомного пацієнта. Існує невелика доведена перевага у подальших проведеннях візуалізації якщо первинне ПЕТ-КТ сканування з ФДГ через 3 місяці було негативним. Хо та інші повідомили про відсутність різниці у 3-річній виживаності без ознак захворювання у пацієнтів, яким проводили методи візуалізації під час спостереження та пацієнтами, які спостерігалися лише клінічно (41% проти 46%, $p=0,91$)³.
- Якщо ПЕТ-КТ з ФДГ через 3 місяці після лікування було негативним, немає даних, які б підтверджували істотну користь від проведення подальших рутинних методів візуалізації у безсимптомних пацієнтів. За відсутності багатоцентрових проспективних даних доречним є спеціальний підхід до спостереження з урахуванням типу пухлини, стадії, прогностичних факторів, симптоматики, змін при фізикальному обстеженні.
- УЗД шиї є корисним для спостереження за лімфатичними вузлами. УЗД є загальнодоступним, безпечним, швидким, недорогим та точним методом для огляду шиї на предмет будь-якого підозрілого вузлового ураження⁴.
- Додаткове проведення методів візуалізації після лікування є показаним за наявності підозрілих або двозначних ознак/симптомів.
- Проведення рутинних щорічних методів візуалізації (повторне використання методів візуалізації, що застосовувалися до лікування) може бути показаним для візуалізації ділянок, недоступних для планового клінічного обстеження (глибоко розташовані анатомічні ділянки або ділянки замасковані значними змінами після лікування).

¹ Heineman TE, Kuan EC, St John MA. When should surveillance imaging be performed after treatment for head and neck cancer? *Laryngoscope* 2017;127(3):533-534.

² Dunsy KA, Wehrmann DJ, Osman MM, et al. PET-CT and the detection of the asymptomatic recurrence or second primary lesions in the treated head and neck cancer patient. *Laryngoscope* 2013;123(9):2161-2164.

³ Ho AS, Tsao GJ, Chen FW, et al. Impact of positron emission tomography/computed tomography surveillance at 12 and 24 months for detecting head and neck cancer recurrence. *Cancer* 2013;19:1349-1356

⁴ Paleri V, Urbano TG, Mehanna H, et al. Management of neck metastases in head and neck cancer: United Kingdom National Multidisciplinary Guidelines. *J Laryngol Otol* 2016;130(S2):S161-S169

ПРИНЦИПИ ХІРУРГІЧНОГО ЛІКУВАННЯ

Оцінка

Усіх пацієнтів до лікування повинен оглядати хірург-онколог, який спеціалізується на пухлинах голови та шиї, для забезпечення наступного:

- Розглянути адекватність біопсійного матеріалу, стадійність і результати візуалізації для визначення поширеності пухлини, виключити наявність синхронної первинної пухлини, оцінити наявний функціональний стан, оцінити можливі варіанти хірургічного втручання, якщо первинне нехірургічне лікування було безуспішним.
- За потребою оцінка до початку лікування повинна включати консультації з лікарем-онкологом, променевим терапевтом, стоматологом-онкологом, логопедом та реконструктивним хірургом.
- Для визначення стадії пухлини у пацієнтів, які раніше не проходили лікування, важливо розглянути результати візуалізаційних методів обстеження та при необхідності оцінити зображення органів грудної клітки.
- На додаток до обстеження голови та шиї у кабінеті лікаря, яке включає оптоволоконну назофаринголарингоскопію, провести обстеження під наркозом для оцінки поширеності пухлини та отримання біопсії. У разі метастатичного раку шиї важливу роль для діагностики та планування лікування відіграє обстеження під наркозом з метою пошуку ймовірного первинного вогнища.
- Приймати участь у обговоренні мультидисциплінарною командою варіантів лікування пацієнтів з метою досягнення максимальної виживаності і збереження форми та функції.
- Розробити перспективний план спостереження, який буде включати адекватну оцінку стану зубів, харчування і здорового способу життя, а також втручання та інші додаткові дослідження, що необхідні для повної реабілітації.

Інтеграція лікування

- Критичною є проспективна координація та інтеграція мультидисциплінарної оцінки та лікування пацієнтів усіма доступними методами до початку будь-якого лікування.
- Для пацієнтів, яким проводять планові операції, необхідно продумати хірургічне втручання, чистоту країв, план реконструкції при видаленні пухлини у межах здорових тканин. Не належить модифікувати об'єм хірургічного втручання на основі клінічної відповіді, отриманої до операції, за винятком випадків прогресування пухлини, що змушує проводити більшу за об'ємом операцію для видалення всієї пухлини.
- Як тільки мультидисциплінарна команда приймає рішення про проведення конкретної схеми лікування лікуючий лікар та члени групи повинні детально обговорити з пацієнтом рекомендації стосовно ризиків, переваг та очікуваних результатів призначеного лікування. Пацієнту слід запропонувати можливість брати участь у прийнятті остаточного рішення (спільне прийняття рішень).

ПРИНЦИПИ ХІРУРГІЧНОГО ЛІКУВАННЯ

Особливі міркування: підозра на ВПЛ-асоційований метастатичний плоскоклітинний рак шії

- Часто першою ознакою плоскоклітинного раку ротоглотки є новоутворення на шії пацієнта. Як правило, для первинного етапу розвитку пухлини характерний малий розмір і відсутність симптоматики. Новоутворення неможливо виявити при огляді, пальпації, оптоволоконному дослідженні або візуалізації ротоглотки. Лікуючий лікар або хірург повинен прикласти максимум зусиль, щоб знайти та підтвердити первинне вогнище новоутворення, яке зазвичай розташоване біля основи язика або мигдалика.
- Інформація, отримана під час всебічного обстеження, відіграє критично важливу роль у розробці комплексної індивідуальної схеми лікування мультидисциплінарною командою. Виявлення первинного вогнища раку дасть можливість прийняти остаточне рішення – провести трансоральну резекцію первинного новоутворення чи фокусну променевою терапію, яка дозволить не пошкодити сусідні анатомічні структури ротоглотки. Оскільки терапія все більше і більше адаптується до індивідуальних потреб пацієнта, оцінка біомаркерів первинної пухлини може бути інструментальною, що дозволяє визначити придатність пацієнта до клінічного дослідження або ад'ювантної терапії.
- Оцінка зображень на основі поперечних зрізів зображень з подальшим безпосереднім обстеженням і підтверджуючою біопсією полегшують процес виявлення первинного вогнища раку.
- Дослідження з використанням наркозу та підтверджуючу біопсію пацієнтам з підозрою на плоскоклітинний рак ротоглотки необхідно проводити до початку терапії. Проведення дослідження з використанням наркозу може спричинити потребу у виконанні односторонньої або двосторонньої піднебінної тонзилектомії, біопсії або висічення язикового мигдалика або біопсії будь-яких підозрілих ділянок в основі язика або язиково-глоткової борозни (за показаннями). Можна розглянути висічення язикового мигдалика, якщо біопсія піднебінних мигдаликів дала негативний результат як і інші негативні результати біопсій.
- Результати ТАПБ новоутворення шії, яка часто виконується згідно рекомендацій США, зазвичай підтверджують діагноз метастатичного раку. Остаточна цитологічна діагностика плоскоклітинного раку відрізняється високою точністю, а подальша оцінка p16 на імуногістохімії може підтвердити діагноз ВПЛ-асоційованого плоскоклітинного раку ротоглотки з наявністю первинної пухлини ротоглотки (див. *розділ принципи тестування на p16 при ВПЛ-асоційованому раку ротоглотки*). У випадку, коли лікар не може встановити точний діагноз, можливе проведення пункційної біопсії. Відкрита ексцизійна біопсія підозрілого метастатичного вузла для постановки остаточного діагнозу проводиться рідко. У разі проведення відкритої біопсії хірург повинен бути готовий до виконання дисекції шії, якщо заморожений зріз підтверджує наявність плоскоклітинної карциноми.

Оцінка операбельності

Ураження пухлиною наступних структур пов'язане з поганим прогнозом або функцією¹, або класифікується як T4b (наприклад, неоперабельність з неможливістю технічно отримати чистий край резекції). Жоден з цих чинників не є абсолютним протипоказанням до операції в окремих пацієнтів, у яких можнатотально видалити пухлину:

- Поширення на крилоподібний м'яз, особливо, якщо воно асоційовано із важким тризмом або ураженням крилопіднебінної ямки та краніальноюнейропатією¹;
- Значне поширення пухлини на основу черепа (наприклад, ерозія крилоподібних пластинок або клиноподібної кістки, розширення овального отвору).
- Пряме поширення на верхній відділ носоглотки або глибоке проростання в Євстахієву трубу і латеральні стінки носоглотки.
- Інвазія (футлярне охоплення) в загальну або внутрішню сонну артерію.
- Пряме поширення з метастатично-уражених лімфатичних вузлів на шкіру шії з її ураженням¹;
- Пряме поширення на структури середостіння, превертебральну фасцію або шийні хребці¹;
- Наявність підшкірних метастазів.

¹ В окремих випадках розглянути можливість хірургічного лікування.

ПРИНЦИПИ ХІРУРГІЧНОГО ЛІКУВАННЯ

Видалення первинної пухлини

Об'єм видалення пухлини порожнини рота, ротоглотки, гортаноглотки, гортані або додаткових пазух носа буде залежати від ураження прилеглих структур. Первинна пухлина розглядається як операбельна, якщо широке видалення проводиться відповідно до прийнятих критеріїв адекватного видалення в залежності від ділянки ураження.

- Необхідно видаляти первинну пухлину єдиним блоком (*en-bloc*) при можливості.
- При поширенні первинного процесу на лімфатичні вузли шиї необхідно проводити шийну дисекцію.
- Резекцію треба планувати в залежності від поширеності первинної пухлини, встановленої при клінічному обстеженні, та детальної інтерпретації радіологічних зображень.
- Для пухлин ротової порожнини при збільшенні глибини ураженої ділянки також збільшується ризик регіонарного метастазування і зростає потреба проведення ад'ювантної елективної шийної дисекції.
- Якщо пухлина прилягає до рухового або сенсорного нерву, необхідно запідозрити наявність периневральної інвазії. Метою є тотальна резекція пухлини. Коли наявна значна інвазія і нерв може бути резектований без значних наслідків, то належить виділити нерв проксимально та дистально і провести його резекцію до чистих країв (див. хірургічне лікування при ураженні черепно-мозкових нервів, SURG-A стор. 5 з 8) . Для визначення чистоти країв резекції доцільна діагностика проксимального і дистального кінців нерва методом заморожених зрізів.
- Для адекватної резекції з вільними від пухлини краями може бути необхідно проводити часткову або сегментарну резекцію нижньої щелепи. Адекватне втручання може потребувати часткової, горизонтальної або сагітальної резекції при пухлинах, що інвазують окістя або прилягають до нього. Сегментарну або крайову резекцію можна розглянути при значному поширенні пухлини на окістя нижньої щелепи (що визначається фіксацією пухлини до щелепи) або при виявленні під час операції, або при передопераційному обстеженні (КТ або МРТ). При розгляді крайової мандибулектомії для оцінки висоти нижньої щелепи використовується панорамна рентгенографія. У пацієнтів з адентією не завжди можна провести крайову мандибулектомію через атрофію нижньої щелепи, яка виникає через певний проміжок часу. Об'єм резекції нижньої щелепи буде залежати від ступеня ураження, яке оцінюється клінічно та під час операції.
- Показанням до сегментарної резекції є ураження мозкового шару. Можна розглядати сегментарну резекцію за результатами гістологічного дослідження заморожених зрізів.
- При пухлинах гортані приймається рішення про виконання ларингектомії або органозберігаючої операції (наприклад, трансоральної резекції, геміларингектомії, надперсневидної часткової ларингектомії, резекції надголосникового відділу гортані), але це повинно відповідати принципам повного радикального видалення пухлини і збереження функції. Якщо існує ймовірність проведення ад'ювантної променевої терапії після операції, не рекомендується виконувати часткову ларингектомію.
- У окремих пацієнтів з обмеженим ростом пухлини все частіше використовується трансоральна резекція гортані і глотки за допомогою робота (TORS) або лазера. Онкологічні принципи аналогічні, як при відкритих операціях. Успішне застосування цих методів вимагає спеціальних навичок і досвіду. Вкрай рідко післяопераційна кровотеча може стати серйозним й небезпечним для життя ускладненням. Хірург, який виконує операцію за допомогою робота, зобов'язаний використовувати відповідні хірургічні стратегії, націлені на зменшення ризику післяопераційної кровотечі.

ПРИНЦИПИ ХІРУРГІЧНОГО ЛІКУВАННЯ

Хірургічні краї

Повне видалення пухлини з гістологічним підтвердженням чистоти країв резекції є загальною стратегією всієї онкологічної хірургії. Оцінка країв резекції може проводитися в режимі реального часу при застосуванні заморожених зрізів або відтерміновано при дослідженні тканин зафіксованих у формаліні. Досягнення чистих країв резекції є важливою хірургічною тактикою у зменшенні ризику виникнення локального рецидиву. Позитивний край збільшує ризик локального відновлення хвороби та є показанням для післяопераційної ад'ювантної терапії. Клінічні патогістологічні дослідження продемонстрували значимість близьких або позитивних країв резекції та їхню роль у локальному рецидиві пухлини [1]. Коли первинно на межі хірургічної резекції виявляється інвазивна пухлина, то незважаючи на додаткову резекцію суміжних тканин у даного пацієнта ризик локального рецидиву залишається високим. Забір додаткових країв у такому випадку є суб'єктом для подвійного трактування, оскільки не завжди можна чітко встановити, що забрана тканина з хірургічного ложа відповідає актуальному місцю позитивного краю резекції [2]. Якщо підтверджено позитивний край, хірургічна повторна резекція і/або ад'ювантна терапія показана для окремих пацієнтів.

Оцінка заморожених зрізів хірургічних країв є вкрай важливою для хірурга, особливо у випадку повного видалення пухлини. Досягнення адекватних широких країв резекції може передбачати резекцію суміжних структур ротової порожнини та гортаноглотки, таких як основа язика і/або передня частина язика, нижня щелепа, гортань, частина шийного відділу стравоходу.

- **Адекватна резекція** – це чисті краї резекції, з достатньою частиною чистої від пухлини тканини, щоб можна було одержати чисті заморожені зрізи та постійні краї (переважно 1,0-1,5 см видимої та пальпабельної частини нормальної слизової). При раку голосового відділу гортані 1-2 мм вважаються адекватними краями резекції. У загальному оцінку заморожених зрізів країв резекції проводять інтраопераційно, та особливо, коли є сумнів у достатній чистоті лінії резекції через нечіткі краї пухлини або при підозрі на резидуальну пухлину (напр., у м'яких тканинах, хрящі, на сонній артерії, через нерівність слизової оболонки). Притрансоральній ендоскопічній і роботизованій хірургії раку ротоглотки застосовуються краї резекції 1,5-2,0 мм, але дані ґрунтуються на ретроспективних дослідженнях і хірургу рекомендується бути максимально обережним [3]. Такі краї вважаються «близькими» та можуть бути неадекватними для пухлин окремих локалізацій, як передня (ротова) частина язика.
- Деталі країв резекції повинні бути включені в протокол операції. Оцінка країв резекції проводиться на видаленому препараті або альтернативно з хірургічного ложа пухлини при відповідному маркуванні орієнтації. Адекватність країв резекції залежить від конкретного місця резекції. Для раку глотки 1-2 мм вважаються адекватними краями резекції, але вони вважаються неадекватними для інвазивної карциноми язика ротової порожнини.
- **Чисті краї резекції** – відстань, що складає 5 мм і більше від інвазивного краю пухлини до резектованого краю.
- **Близькі краї** – відстань, що складає менше 2-5 мм від інвазивного краю пухлини до резектованого краю, залежно від ураженої анатомічної структури.
- **Позитивний край** – це рак *in situ* або інвазивна карцинома на краю резекції. Сприятливою клінічною ситуацією вважається наявність раку *in situ* і можливість отримання додаткових країв резекції. Рак *in situ* не слід вважати показанням для одночасної післяопераційної хіміотерапії/променевої терапії.
- Первинну пухлину необхідно маркувати зберігаючи орієнтацію, щоб патогістолог зумів адекватно її оцінити. Первинна пухлина повинна бути оцінена гістологічно за наступними критеріями: глибина інвазії, відстань від інвазивної частини пухлини до країв резекції, враховуючи периферичні та глибокі краї резекції. Гістологічний звіт повинен бути складений згідно шаблону та описувати, як оцінювалися краї. У звіті повинна бути представлена інформація про первинний препарат, щоб повністю врахувати відстані від інвазивної частини пухлини до периферичних та глибоких країв резекції. Якщо хірург провів додаткову резекцію краю, то повинна бути збережена геометрична орієнтація резектованої пухлини та додаткових країв із зазначенням гістологом нових кінцевих країв резекції та їх гістологічного статусу.
- Дисекція шиї повинна бути проведена таким чином, щоб згодом ідентифікувати рівні лімфатичних вузлів включених у зону дисекції.
- Реконструкцію операційних дефектів необхідно проводити за конвенційною технікою на розсуд хірурга. За можливості рекомендовано первинне ушивання рани, однак при цьому не можна нехтувати збереженням широких країв резекції вільних від пухлини. На розсуд хірурга виконується реконструктивне закриття дефекту локальними/регіонарними клаптями, вільними тканинними клаптями, розщепленим шкірним клаптем або іншими трансплантатами з/без реконструкції нижньої щелепи. Для підвищення ефективності хірургічного втручання та досягнення як онкологічних, так і реконструктивних цілей рекомендується залучення двох команд спеціалістів.

ПРИНЦИПИ ХІРУРГІЧНОГО ЛІКУВАННЯ

Хірургічне втручання на VII, X (включаючи поворотний гортанний нерв), XI та XII парах черепно-мозкових нервів

Операції на лицевому нерві та інших черепно-мозкових нервах під час видалення первинної пухлини чи лімфодисекції регіонарних лімфатичних вузлів залежить від доопераційної клінічної функції нерва.

- Якщо нерв функціонує, необхідно прикласти усіх зусиль, щоб зберегти його структуру і функцію (головний стовбур і/або його гілки) – навіть коли відомо, що неможливо досягти адекватних країв резекції – хірург не повинен залишати клінічно видимої частини резидуальної пухлини.
- Ад'ювантна післяопераційна променева терапія або хіміотерапія/променева терапія показана у випадку, коли є підозра на мікроскопічну або клінічно видиму резидуальну пухлину.
- При безпосередньому ураженні нерва пухлиною і/або при наявності передопераційного парезу нерва хірург на свій розгляд може провести сегментарну резекцію нерва (інколи пластику з трансплантацією стовбура нерва), якщо протягом всієї решти операції буде впевнений у досягненні чистих країв резекції.

ПРИНЦИПИ ХІРУРГІЧНОГО ЛІКУВАННЯ

Лікування метастазів на шиї

Хірургічне лікування регіонарних лімфатичних вузлів визначається ступенем поширення первинної пухлини при первинному стадіюванні. Ці рекомендації стосуються проведення дисекції шиї як етапу видалення первинної пухлини. У загальному, пацієнтам, яким проводиться видалення первинної пухлини, показана дисекція шиї з іпсилатеральної сторони, оскільки ця ділянка має найбільший ризик виникнення метастазів.

- При пухлинах, що часто мають білатеральне дренажування лімфи (напр., корінь язика, піднебіння, надголосниковий відділ гортані, гіпофаринкс, носоглотка, глибокі простори перед надгортанником), нерідко необхідно проводити лімфодисекцію шиї з обох сторін з розширенням дисекції відповідно до вищенаведених рекомендацій. При розташуванні пухлини по серединній лінії або близько до неї обидві сторони шиї знаходяться під загрозою розвитку метастазів, тому необхідно проводити дисекцію шиї з обох сторін.

Хворим із занедбанними пухлинами, що уражають передню частину язика, дно порожнини рота або губу по серединній лінії або заходять за неї, необхідно проводити контрлатеральну селективну/модифіковану шийну дисекцію, щоб досягти адекватних країв резекції.

- Проведення елективної лімфодисекції шиї базується на оцінці ризику наявності окультного метастазу у відповідному лімфатичному басейні. При плоскоклітинних карциномах порожнини рота глибина інвазії пухлини є найкращим предиктором окультних метастазів і повинна застосовуватися при виборі об'єму дисекції. При пухлинах з глибиною інвазії більше 3 мм показана елективна дисекція, якщо після хірургічного лікування не планується ПТ. Останні дані рандомізованого дослідження підтверджують ефективність елективної шийної дисекції у пацієнтів з раком порожнини рота з глибиною інвазії більше 3 мм [10]. При пухлинах з глибиною інвазії менше 2 мм елективна дисекція показана лише у окремих випадках. При пухлинах з глибиною інвазії 2-4 мм необхідна клінічна оцінка (яке буде подальше спостереження, клінічні підозри та інші фактори) доцільності проведення елективної дисекції. Елективні дисекції у загальному є селективними із збереженням всіх основних структур, окрім випадків інтраопераційних знахідок, що вимагають розширення дисекції.

- Вибір типу дисекції (комплексна або селективна) визначається відповідно до клінічної стадії перед операцією, міркувань хірурга та базується на первинномустадіюванні:

N0	Селективна дисекція шиї: <ul style="list-style-type: none"> – при раку порожнини рота – хоча б рівні I-III; – при раку ротоглотки – хоча б рівні II-IV; – при раку гортаноглотки – хоча б рівні II-IV та рівень VI при необхідності; – при раку гортані – хоча б рівні II-IV та рівень VI при необхідності.
N1-N2a-c	Селективна або комплексна дисекція шиї (див. розділ Обговорення).
N3	Комплексна дисекція шиї

- Дисекція шиї VI рівня проводиться при пухлинах певних локалізацій (напр., гортань, гортаноглотка), якщо це необхідно для радикального видалення первинної пухлини або при наявності будь-яких клінічних ознак ураження ЛВ даного рівня. Елективна дисекція залежить від поширеності первинної пухлини та її локалізації. При раку глотки та підголосникового відділу гортані, лікування яких передбачає первинне хірургічне втручання, проводять елективну дисекцію VI рівня (включаючи видалення претрахеальних ЛВ, дельфійських ЛВ та односторонніх або двосторонніх паратрахеальних ЛВ) та гемітиреоїдектомію або тиреоїдектомію за показаннями. Для первинних пухлин підглоткових структур або раку глотки зі значним підглотковим поширенням доцільність проведення дисекції VI рівня з гемітиреоїдектомією або тиреоїдектомією визначається на основі розміру первинної пухлини. Наприклад, лікування пухлини глотки T4a з поширенням через перснещитоподібну мембрану та з поширенням у підглоткові структури повинно включати тиреоїдектомію, претрахеальну та двосторонню паратрахеальну дисекцію ЛВ. Парасщитоподібні залози слід зберігати in situ або пересаджувати.

ПРИНЦИПИ ХІРУРГІЧНОГО ЛІКУВАННЯ

Біопсія сторожового лімфатичного вузла

- Біопсія сторожового лімфатичного вузла є альтернативним по відношенню до елективної дисекції шиї методом ідентифікації окультних метастазів на шиї у пацієнтів із раннім (T1 чи T2) раком слизової порожнини рота, якщо вона рутинно виконується у спеціалізованих центрах. Для успішного виконання картографування лімфатичних вузлів і виявлення СЛВ необхідні відповідний досвід та навички. Перевагою даної методики є нижча захворюваність та кращий косметичний ефект. Частота виявлення сторожового лімфатичного вузла згідно більшості досліджень сягає більше 95% [4-6]. Пацієнтам із метастатичною хворобою у сторожовому лімфатичному вузлі показана лімфодисекція шиї, а без – спостереження. Достовірність застосування біопсії сторожового лімфатичного вузла для визначення категорії ураження лімфатичних вузлів шиї з наступною негайною лімфодисекцією шиї відповідно до стандартів проти активного продовженого спостереження була протестована екстенсивно у багатьох одноцентрових дослідженнях та двох багатоцентрових дослідженнях із сумарною оцінкою чутливості 0,93 та негативною прогностичною цінністю від 0,88 до 1 [5-10]. Оскільки достовірного прямого порівняння з елективною лімфодисекцією шиї не проводилося, існують різні думки щодо порівняння результатів виживаності [9].
- Біопсія сторожового лімфатичного вузла є технічно відповідальною процедурою. Частота успішного виявлення сторожового лімфатичного вузла, як і окультних метастазів, залежить від технічних знань та досвіду. Відповідно, пропонуючи дану процедуру, як альтернативу елективній лімфодисекції шиї, їй необхідно приділити достатньо уваги. Особливо це стосується випадків раку дна порожнини рота, де достовірність виявлення сторожового лімфатичного вузла є низькою, порівняно з іншими локалізаціями, як наприклад, язик [4, 5]. Варто також зазначити, що окремі локалізації, такі як рак верхніх ясен чи твердого піднебіння не підходять технічно для даної процедури. Аналогічно, окультні метастази на шиї у пацієнтів з раком губи – рідке явище, але біопсія сторожового лімфатичного вузла виявилася доцільною та ефективною у пацієнтів з раком губи з високим ризиком поширення метастазів, який, як правило, визначається розміром пухлини або її глибиною [11].

Лікування рецидивів

Хірургічно резектабельні первинні раки повинні бути ре-резектовані, якщо можливо, з терапевтичною метою, а також рецидиви на попередньо оперованій шиї як варіант рятівної хірургії. Ураження лімфатичних вузлів на неоперованій шиї передбачає відповідне проведення повноцінної дисекції шиї чи її модифікації залежно від клінічної ситуації. Нехірургічні методи лікування також застосовують якщо клінічно можливо.

Спостереження

Всі пацієнти повинні періодично спостерігатися для оцінки симптомів та можливого рецидиву, способу життя, харчування, стану зубів, функції мови та ковтання.

- Оцінка пухлин повинна проводитися спеціалістами з навичками обстеження пухлин голови та шиї.
- Частота оцінки повинна проводитися відповідно до рекомендацій NCCN з пухлин голови та шиї (див. розділ рекомендації щодо спостереження (FOLL-A стор. 1 з 2), принципи проведення методів візуалізації (IMG-A).
- Для оцінки шиї після ХТ/ПТ або ПТ див. розділ Оцінка шиї після одночасної ХТ/ПТ або ПТ (FOLL-A стор. 2 з 2).

ПРИНЦИПИ ХІРУРГІЧНОГО ЛІКУВАННЯ(БІБЛІОГРАФІЯ)

1. Looser KG, Shah JP, Strong EW. The significance of "positive" margins in surgically resected epidermoid carcinomas. *Head Neck Surg* 1978;1:107-111.
2. Scholl P, Byers RM, Batsakis JG, et al. Microscopic cut-through of cancer in the surgical treatment of squamous carcinoma of the tongue. Prognostic and therapeutic implications. *Am J Surg* 1986;152:354-360.
3. Haughey BH, Sinha P. Prognostic factors and survival unique to surgically treated p16+ oropharyngeal cancer. *Laryngoscope* 2012;122 Suppl 2:S13-S33.
4. Civantos FJ, Zitsch RP, Schuller DE et al. Sentinel lymph node biopsy accurately stages the regional lymph nodes for T1-T2 oral squamous cell carcinomas: results of a prospective multi-institutional trial. *J Clin Oncol*. 2010;28:1395-400.
5. Alkureishi LW, Ross GL, Shoaib T et al. Sentinel node biopsy in head and neck squamous cell cancer: 5-year follow-up of a European multicenter trial. *Ann Surg Oncol* 2010;17:2459-2464.
6. Govers TM, Hannink G, Merks MA, Takes RP, Rovers MM. Sentinel node biopsy for squamous cell carcinoma of the oral cavity and oropharynx: a diagnostic metaanalysis. *Oral Oncol* 2013;49:726-732.
7. Pezier T, Nixon IJ, Gurney B et al. Sentinel lymph node biopsy for T1/T2 oral cavity squamous cell carcinoma--a prospective case series. *Ann Surg Oncol* 2012;19:3528-3533.
8. Broglie MA, Haerle SK, Huber GF, Haile SR, Stoeckli SJ. Occult metastases detected by sentinel node biopsy in patients with early oral and oropharyngeal squamous cell carcinomas: impact on survival. *Head Neck*. 2013;35:660-666.
9. Samant S. Sentinel node biopsy as an alternative to elective neck dissection for staging of early oral carcinoma. *Head Neck* 2013 Jun 1 Epub ahead of print.
10. D'Cruz AK, Vaish R, Kapre N, et al; Head and Neck Disease Management Group. Elective versus therapeutic neck dissection in node-negative oral cancer. *N Engl J Med* 2015;373:521-529.
11. Sollamo EM, Ilmonen SK, Virolainen MS, Suominen SH. Sentinel lymph node biopsy in cN0 squamous cell carcinoma of the lip: A retrospective study. *Head Neck* 2016;38 Suppl 1:E1375-E1380.

ПРИНЦИПИ ПРОМЕНЕВОЇ ТЕРАПІЇ [1-8]

Оцінка променевої терапії

- Усіх пацієнтів до лікування повинен оглядати променевий терапевт для забезпечення наступного:
 - ▶ Розглянути стадійність і результати візуалізації для визначення поширеності пухлини, виключити наявність синхронної первинної пухлини, оцінити наявний функціональний стан, оцінити можливі варіанти променевої терапії.
 - ▶ Приймати участь у обговоренні мультидисциплінарною командою варіантів лікування пацієнтів з метою досягнення максимальної виживаності ізбереження функції.
 - ▶ Розробити перспективний план спостереження, який буде включати адекватну оцінку стану зубів, функції ковтання, харчування і здорового способу життя, а також втручання та інші додаткові дослідження, що необхідні для повної реабілітації.

Загальні принципи

- Визначення цілі та оптимальний розподіл дози вимагають досвіду роботи із зображеннями голови та шиї та глибокого розуміння закономірностей поширення хвороби. Стандарти визначення цілі, специфікації дози, фракціонування (з одночасною хіміотерапією та без неї) та обмеження здорових тканин все ще удосконалюються. Опубліковані посилання на керівні принципи контурування, на які посилаються, є у пацієнтів, які не оперувалися [9-10]
 - ▶ IMRT або інші конформні методи (3D конформна ПТ, спіральна томотерапія, об'ємно-модульована дугова терапія [VMAT] та протонна терапія [PBT]) можуть використовуватися залежно від стадії, локалізації пухлини, підготовки/досвіду лікаря та наявної підтримки фізиків.
 - ▶ Існує тісна взаємодія між променевою технологією, техніками, фракціонуванням, сумарною дозою опромінення, варіантами хірургії та хіміотерапії, що в результаті надає велику кількість комбінацій, які можуть вплинути на токсичність або контроль за пухлиною.
 - ▶ ПЕТ/КТ з ФДГ або МРТ з контрастом можуть використовуватися для поєднання при плануванні лікування.
- Передові технології променевої терапії такі як IMRT, томотерапія, VMAT, променева терапія з візуальним контролем (IGRT) та PBT, можуть надати клінічно значущі переваги в певних випадках щодо збереження важливих органів, які піддаються ризику, таких як мозок, стовбур мозку, завиток вуха, напівкруглі канали, хіазма зорового нерва та черепно-мозкові нерви, сітківка, слізні залози, рогівка, спинний мозок, плечове сплетіння, слизова оболонка, слінні залози, кістки (основа черепа та нижня щелепа), констриктор глотки, гортань та стравохід, а також зменшують ризик віддаленого пошкодження здорових тканин, все ж досягаючи першочергової мети – локального контролю за пухлиною.
 - ▶ Демонстрація клінічно значущого дозо-збереження органів, які піддаються ризику, відображає найкращу клінічну практику.
- Оскільки переваги цих методів включають щільно конформні дози та різкі градієнти біля здорових тканин, визначення цілі, а також розмежування та верифікація надання лікування, вимагають ретельного спостереження, щоб уникнути ризику похибки географії пухлини та подальшого зниження локального контролю пухлин.
- Щоб забезпечити впевненість у точній щоденній реалізації, необхідно керуватися знімками. Анатомічні зміни, включаючи пухлину, що швидко зменшуються, зміни у повітряних порожнинах або значна втрата ваги, можуть вимагати повторної діагностичної візуалізації та перепланування (адаптивне лікування).
- Рандомізовані дослідження, для перевірки цих концепцій, є маловірогідні для проведення, оскільки наведені вище конкретні клінічні сценарії представляють складні комбінації багатьох змінних. У світлі цього, слід розглянути методи та техніки, які виявляються найкращими для зменшення доз до клінічно значущих щодо органів, які піддаються ризику, без шкоди для досягнення цілі.

Коментар робочої групи: В Україні на момент розробки даної клінічної настанови відсутня можливість проводити протонну терапію.

ПРИНЦИПИ ПРОМЕНЕВОЇ ТЕРАПІЇ¹

Техніки/Дозування

• IMRT

- ▶ Доведено, що IMRT є корисним для зменшення довгострокової токсичності в ротоглотці, носовій порожнині, приносних пазухах, слинних залозах та при раку носоглотки за рахунок зменшення дози підведеної до слинних залоз, скроневих ділянок, слухових структур (включаючи вушну раковину) та зорових структур. IMRT важливий при раку щитоподібної залози завдяки його здатності зберігати гортань, плечове сплетення та стравохід.
- ▶ Застосування IMRT щодо інших ділянок (наприклад, ротової порожнини, гортані, гортаноглотки) розвивається і може бути використано на розсуд лікарів.
- ▶ Спіральна томотерапія та VMAT є передовими варіантами IMRT.

• PBT[11-31]

- ▶ Досягнення високо-конформного розподілу дози особливо важливо для пацієнтів, у яких первинні пухлини мають перiorбітальну локалізацію та/або захоплюють орбіту, основу черепа та/або кавернозний синус; поширюються інтракраніально) або виявляють значну периневральну інвазію; а також тих, хто проходить радикальне лікування та/або має значну тривалість життя після лікування. Нерандомізовані одноцентрові клінічні дослідження та систематичні порівняння демонструють безпечність та ефективність PBT у вищезгаданих конкретних клінічних дослідженнях.
- ▶ Протонну терапію можна розглядати, коли обмеження здорових тканин неможливо досягти за допомогою фотонної терапії.

• IMRT, PBT та фракціонування [32-34]

- ▶ Існує кілька способів інтеграції IMRT або PBT, цільового дозування об'єму та фракціонування.
 - Техніка одночасного інтегрованого підсилення (SIB) використовує диференційований дозований розподіл (66-72 Гр для важкого захворювання; 44-63 Гр для субклінічного поширення) для кожної фракції лікування протягом усього курсу опромінення [4]. SIB зазвичай використовується у загальноприйнятій графіці (5 фракцій/тиждень) та прискореному "6 фракцій на тиждень".
 - Послідовна техніка (SEQ) зазвичай забезпечує початкову (меншу дозу) фазу (1-5 тижні), за якою слідує фаза збільшення об'єму дози (6-7 тижні) з використанням 2-3 окремих планів доз і зазвичай застосовується при стандартному фракціонуванні та гіперфракціонуванні.
 - У графіці супутнього прискореного підвищення може бути використаний план дозування "Модифікована SEQ" шляхом доставки дози до субклінічних цілей 1 раз на день протягом 6 тижнів та окремий план підвищення дози, як другу добову фракцію протягом останніх 12 днів лікування [6].
- ▶ Інший прискорений підхід, окрім супутнього прискорення – це просто застосовувати 6 фракцій на тиждень [5].
- ▶ Змінене фракціонування може бути використане для окремих пацієнтів із супутніми захворюваннями, які не є відповідними кандидатами на 6-7 тижнів ад'ювантної ПТ або ХТ/ПТ.
- ▶ Змінене фракціонування не виявилось сприятливим у контексті одночасної хіміопроменевої терапії. Найкращим наявним доказом є те, що перевага прискореного фракціонування характерна для гіперфракціонування, відношення ризиків (HR)=0,83 для загальної виживаності. Користь інших методів зміненого фракціонування немає переваг в метааналізі [35].

¹ Для додаткової інформації про детальну техніку опромінення див. рекомендації Американської колегії радіологів: <http://www.acr.org/Quality-Safety/Standards-Guidelines/Practice-Guidelines-by-Modality/Radiation-Oncology>.

ПРИНЦИПИ ПРОМЕНЕВОЇ ТЕРАПІЇ¹

- Паліативна 3D-конформна променева терапія, променева терапія з візуальним контролем та стереотактична променева терапія.
 - ▶ Паліативна променева терапія повинна розглядатися у випадку занедбаного раку, коли методики скеровані на виліковування не підходять.
 - ▶ Не існує загального консенсусу щодо вибору адекватного режиму паліативної ПТ при раку голови та шиї. У пацієнтів, яким стандартна ПТ не підходить, а також при значній метастатичній хворобі, паліативна ПТ призначається для полегшення чи попередження локорегіонарних симптомів, якщо при цьому токсичність від ПТ є допустимою. Режими ПТ підбираються індивідуально; необхідно уникати важких токсичних ускладнень при застосуванні ПТ з паліативною метою.
 - ▶ Деякі рекомендовані режими ПТ наступні:
 - 50 Гр за 20 фракцій [36];
 - 37,5 Гр за 15 фракцій (якщо добре толерується, розглянути застосування додаткових 5 фракцій до 50 Гр);
 - 30 Гр за 10 фракцій;
 - 30 Гр за 5 фракцій²: дають 2 фракції за тиждень з перервою ≥ 3 дні між 2 сеансами лікування [37];
 - 44,4 Гр за 12 фракцій, 3 цикли (за кожен цикл дають 2 фракції на день з перервою 6 год протягом 2 днів підряд; лікування повинно передбачати виключення з опромінення зони спинного мозку після другого циклу) [38,39]. Переоцінка повинна бути зроблена з інтервалом 1-3 тижні.
 - ▶ Незважаючи на коротші курси лікування необхідно обережно оцінювати толерантність спинного мозку та нейронних структур до дози фракціонування.
 - ▶ Необхідно ретельно оцінювати стан пацієнта, толерантність до лікування, відповідь пухлини на лікування, і/чи будь-яке системне прогресування. Іншу паліативну/симптоматичну терапію, що передбачає застосування анальгетиків, нутритивну підтримку, таргетну терапію, імунотерапію, або хіміотерапію «відчаю», застосовувати за показаннями (див. рекомендації NCCN із підтримуючої допомоги).

¹ Для додаткової інформації про детальну техніку опромінення див. рекомендації Американської колегії радіологів: <http://www.acr.org/Quality-Safety/Standards-Guidelines/Practice-Guidelines-by-Modality/Radiation-Oncology>.

² При термінальних стадіях захворювання пацієнтам можна застосовувати більш гіпофракційні схеми у зв'язку із дуже поганим прогнозом.

ПРИНЦИПИ ПРОМЕНЕВОЇ ТЕРАПІЇ¹

- **Повторне опромінення за допомогою 3D конформної ПТ, SBRT, PBT або IMRT**
 - ▶ Якщо ділянка, що розглядається, перетинається з раніше опромінюваним об'ємом, попередня променева терапія мала завершитись більше 6 місяців від появи нового захворювання.
 - ▶ За певних рідкісних обставинах повторне опромінення за допомогою інтраопераційної ПТ або брахітерапії може розглядатися у великих об'ємах за умови достатнього досвіду в цих техніках.
 - ▶ Перед повторним опроміненням пацієнт повинен мати прийнятний рівень ECOG 0-1. Пацієнти, для яких пройшло більше 2 років від попереднього опромінення, які пройшли операцію з видалення великих пухлин перед повторним опроміненням і які не мають дисфункції органів (наприклад, ларингектомія, зонд для годування), мають кращі результати.
 - ▶ Вважається, що захворюваність на мієлопатію збільшується після сукупної біологічно ефективної дози 120 Гр, але цей ризик збільшується, якщо використовується $\geq 2,5$ Гр/фракцію.
 - ▶ Обсяги опромінення повинні включати виключно відоме захворювання для мінімізації об'єму тканини, що отримують досить високі дози в областях перетинання. Тому профілактичне лікування субклінічних захворювань (наприклад, елективне опромінення вузлів) зазвичай не показано.
 - ▶ При використанні методів SBRT для повторного опромінення рекомендується ретельний відбір пацієнтів. Найкращі результати спостерігаються у пацієнтів з меншими розмірами пухлини та відсутністю ураження шкіри. Слід бути обережним у випадках циркулярного ураження сонної артерії.
 - ▶ Дозування повторного опромінення:
 - ◇ Звичайне фракціонування
 - Післяопераційний: 56–60 Гр при 1,8–2 Гр/фракцію
 - Остаточний: 66–70 Гр при 1,8–2 Гр/фракцію
 - ◇ Прискорене фракціонування: 60–70 Гр при 1,2–1,5 Гр/фракцію двічі на день
 - ◇ Поточні графіки SBRT, які використовуються або досліджуються, знаходяться в діапазоні 35-44 Гр з використанням 5 фракцій.
 - ◇ Для пацієнтів, які отримують повторне опромінення, слід ретельно розглянути клінічні дослідження.

¹ Для додаткової інформації про детальну техніку опромінення див. рекомендації Американської колегії радіологів: <http://www.acr.org/Quality-Safety/Standards-Guidelines/Practice-Guidelines-by-Modality/Radiation-Oncology>.

ПРИНЦИПИ ПРОМЕНЕВОЇ ТЕРАПІЇ (БІБЛІОГРАФІЯ)

Список літератури

1. Dogan N, King S, Emami B, et al. Assessment of different IMRT boost delivery methods on target coverage and normal-tissue sparing. *Int J Radiat Oncol Biol Phys* 2003;57(5):1480-1491.
2. Lee NY, de Arruda FF, Puri DR, et al. A comparison of intensity-modulated radiation therapy and concomitant boost radiotherapy in the setting of concurrent chemotherapy for locally advanced oropharyngeal carcinoma. *Int J Radiat Oncol Biol Phys* 2006;66(4):966-974.
3. Lee NY, O'Meara W, Chan K, et al. Concurrent chemotherapy and intensity-modulated radiotherapy for locoregionally advanced laryngeal and hypopharyngeal cancers. *Int J Radiat Oncol Biol Phys* 2007;69(2):459-468.
4. Wu Q, Mohan R, Morris M, et al. Simultaneous integrated boost intensitymodulated radiotherapy for locally advanced head-and-neck squamous cell carcinomas. I: dosimetric results. *Int J Radiat Oncol Biol Phys* 2003;56:573-585.
5. Overgaard J, Hansen HS, Specht L, et al. Five compared with six fractions per week of conventional radiotherapy of squamous-cell carcinoma of head and neck: DAHANCA 6 and 7 randomised controlled trial. *Lancet* 2003;362(9388):933-940.
6. Schoenfeld GO, Amdur RJ, Morris CG, et al. Patterns of failure and toxicity after intensity-modulated radiotherapy for head and neck cancer. *Int J Radiat Oncol Biol Phys* 2008;71(2):377-385. Epub 2007 Dec 31.
7. Wolden SL, Chen WC, Pfister DG, et al. Intensity-modulated radiation therapy (IMRT) for nasopharynx cancer: update of the Memorial Sloan-Kettering experience. *Int J Radiat Oncol Biol Phys* 2006;64(1):57-62.
8. Wu Q, Manning M, Schmidt-Ullrich R, Mohan R. The potential for sparing of parotids and escalation of biologically effective dose with intensity-modulated radiation treatments of head and neck cancers: a treatment design study. *Int J Radiat Oncol Biol Phys* 2000;46(1):195-205.
9. Gregoire V, Evans M, Le QT, et al. Delineation of the primary tumour Clinical Target Volumes (CTV-P) in laryngeal, hypopharyngeal, oropharyngeal and oral cavity squamous cell carcinoma: AIRO, CACA, DAHANCA, EORTC, GEORCC, GORTEC, HKNPCSG, HNCIG, IAG-KHT, LPRHHT, NCIC CTG, NCRI, NRG Oncology, PHNS, SBRT, SOMERA, SRO, SSHNO, TROG consensus guidelines. *Radiother Oncol* 2018;126(1):3-24.
10. Lee AW, Ng WT, Pan JJ, et al. International guideline for the delineation of the clinical target volumes (CTV) for nasopharyngeal carcinoma. *Radiother Oncol* 2018;126(1):25- 36.
11. Holliday EB, Garden A, Rosenthal D, et al. Proton therapy reduces treatment-related toxicities for patients with nasopharyngeal cancer: A case-match control study of intensity-modulated proton therapy and intensity-modulated photon therapy. *Int J Part Ther* 2015;2(1):1-10.
12. Holliday EB and Frank SJ. Proton therapy for nasopharyngeal carcinoma. *Chin Clin Oncol* 2016;5(2):25.
13. McDonald MW, Liu Y, Moore MG, et al. Acute toxicity in comprehensive head and neck radiation for nasopharynx and paranasal sinus cancers: cohort comparison of 3D conformal proton therapy and intensity modulated radiation therapy. *Radiat Oncol* 2016;11:32.
14. Patel SH, Wang Z, Wong WW, et al. Charged particle therapy versus photon therapy for paranasal sinus and nasal cavity malignant disease: a systematic review and meta-analysis. *Lancet Oncol* 2014;15:1027-1038.
15. Russo AL, Adams JA, Weyman EA, et al. Long-term outcomes after proton beam therapy for sinonasal squamous cell carcinoma. *Int J Radiation Oncol Biol Phys* 95(1):368-376.
16. Dagan R, Bryant C, Li Z, et al. Outcomes of sinonasal cancer treated with proton therapy. *Int J Radiat Oncol Biol Phys* 2016;95(1):377-385.
17. Bhattasali O, Holliday E, Kies MS, et al. Definitive proton radiation therapy and concurrent cisplatin for unresectable head and neck adenoid cystic carcinoma: A series of 9 cases and a critical review of the literature. *Head Neck* 2016;38: E1472-1480.
18. Holliday EB, Bhattasali O, Kies MS, et al. Effective use of intensity-modulated proton therapy for robust delivery of post-operative radiation for head and nec adenoid cystic carcinoma. *Int J Part Ther* 2016;533-543.
19. El-Sawy T, Frank SJ, Hanna E, et al. Multidisciplinary management of lacrimal sac/nasolacrimal duct carcinomas. *Ophthal Plast Reconstr Surg* 2013;29:454-457.
20. Bui M, Frank SJ, Nasser QJ, et al. Multidisciplinary management of primary adenoid cystic carcinoma of the eyelid with perineural invasion. *Ophthal Plast Reconstr Surg* 2013;29:e143-146.
21. Holliday EB, Esmali B, Pinkckard J, et al. A multidisciplinary orbit-sparing treatment approach that includes proton therapy for epithelial tumors of the orbit and ocular adnexa. *Int J Radiation Oncol Biol Phys* 2016;95(1):344-352.
22. Romesser P, Cahlon O, Scher E, et al. Proton beam radiation therapy results in significantly reduced toxicity compared with intensity-modulated radiation therapy for head and neck tumors that require ipsilateral radiation. *Radiother Oncol* 2016;118(2):286-292.
23. Romesser PB, Cahlon O, Scher ED, et al. Proton beam reirradiation for recurrent head and neck cancer: multi-institutional report on feasibility and early outcomes. *Int J Radiat Oncol Biol Phys* 2016;95(1):386-395.
24. Phan J, Sio TT, Nguyen TP, et al. Reirradiation of head and neck cancers with proton therapy: outcomes and analyses. *Int J Radiat Oncol Biol Phys* 2016;96(1):30-41.
25. Simone CB II, Ly D, Dan TD, et al. Comparison of intensity-modulated radiotherapy, adaptive radiotherapy, proton radiotherapy, and adaptive proton radiotherapy for treatment of locally advanced head and neck cancer. *Radiother Oncol* 2011;101:376- 382.

**ПРИНЦИПИ ПРОМЕНЕВОЇ ТЕРАПІЇ
(БІБЛІОГРАФІЯ)**

26. van de Water TA, Bijl HP, Schilstra C, et al. The potential benefit of radiotherapy with protons in head and neck cancer with respect to normal tissue sparing: a systematic review of literature. *Oncologist* 2011;16:366-377.
27. van der Laan HP, van de Water TA, van Herpt HE, et al. The potential of intensity-modulated proton radiotherapy to reduce swallowing dysfunction in the treatment of head and neck cancer: A planning comparative study. *Acta Oncol* 2013;52:561-569.
28. Widesott L, Pierelli A, Fioino C, et al. Intensity-modulated proton therapy versus helical tomotherapy in nasopharynx cancer: planning comparison and NTCP evaluation. *Int J Radiat Oncol Biol Phys* 2008;72:589-596.
29. Kandula S, Zhu X, Garden AS, et al. Spot-scanning beam proton therapy vs intensity-modulated radiation therapy for ipsilateral head and neck malignancies: a treatment planning comparison. *Med Dosim* 2013;38:390-394.
30. Jakobi A, Stutzer K, Bandurska-Lugue A, et al. NTCP reduction for advanced head and neck cancer patients using proton therapy for complete or sequential boost treatment versus photon therapy. *Acta Oncol* 2015;54:1658-1664.
31. van de Water TA, Lomax AJ, Bijl HP, et al. Potential benefits of scanned intensity-modulated proton therapy versus advanced photon therapy with regard to sparing of the salivary glands in oropharyngeal cancer. *Int J Radiat Oncol Biol Phys* 2011; 79:1216-1224.
32. Hartford AC, Palisca MG, Eichler TJ, et al. American Society for Therapeutic Radiology and Oncology (ASTRO) and American College of Radiology (ACR) practice guidelines for intensity-modulated radiation therapy (IMRT). *Int J Radiat Oncol Biol Phys* 2009;73(1):9-14.
33. IMRT Documentation Working Group, Holmes T, Das R, Low D, et al. American Society of Radiation Oncology recommendations for documenting intensity-modulated radiation therapy treatments. *Int J Radiat Oncol Biol Phys* 2009;74:1311-1318.
34. International Commission on Radiation Units and Measurements. ICRU Report 83: Prescribing, Recording, and Reporting Intensity-Modulated Photon-Beam Therapy (IMRT). ICRU Report 83: 2010.
35. Lacas B, Bourhis J, Overgaard J, et al. Role of radiotherapy fractionation in head and neck cancers (MARCH): an updated meta-analysis. *Lancet Oncol* 2017;18(9):1221- 1237.
36. Stevens CM, Huang SH, Fung S, et al. Retrospective study of palliative radiotherapy in newly diagnosed head and neck carcinoma. *Int J Radiat Oncol Biol Phys* 2011; 81:958- 963.
37. Porceddu SV, Rosser B, Burmeister BH, et al. Hypofractionated radiotherapy for the palliation of advanced head and neck cancer in patients unsuitable for curative treatment—"Hypo Trial." *Radiother Oncol* 2007;85:456-462.
38. Paris KJ, Spanos WJ Jr, Lindberg RD, et al. Phase I-II study of multiple daily fractions for palliation of advanced head and neck malignancies. *Int J Radiat Oncol Biol Phys* 1993;25:657-660.
39. Corry J, Peters LJ, Costa ID, et al. The 'QUAD SHOT'--a phase II study of palliative radiotherapy for incurable head and neck cancer. *Radiother Oncol* 2005;77:137-142.
40. Strojjan P1, Corry J, Eisbruch A, et al. Recurrent and second primary squamous cell carcinoma of the head and neck: when and how to reirradiate. *Head Neck* 2015;37:134- 150.
41. Mendenhall WM, Mendenhall CM, Malyapa RS, et al. Re-irradiation of head and neck carcinoma. *Am J Clin Oncol* 2008;31:393-398.
42. Riaz N, Hong JC, Sherman EJ, et al. A nomogram to predict loco-regional control after re-irradiation for head and neck cancer. *Radiother Oncol* 2014;111:382-387.
43. Shikama N, Kumazaki Y, Tsukamoto N, et al. Validation of nomogram-based prediction of survival probability after salvage re-irradiation of head and neck cancer. *Jpn J Clin Oncol* 2013;43:154-160.
44. Nieder C, Grosu AL, Andratschke NH, et al. Update of human spinal cord reirradiation tolerance based on additional data from 38 patients. *Int J Radiat Oncol Biol Phys* 2006;66:1446-1449.
45. Chen CC, Lee CC, Mah D, et al. Dose sparing of brainstem and spinal cord for re-irradiating recurrent head and neck cancer with intensity-modulated radiotherapy. *Med Dosim* 2011;36:21-27.
46. Stoiber EM, Schwarz M, Debus J, et al. Regional cumulative maximum dose to the spinal cord in head-and-neck cancer: considerations for re-irradiation. *Radiother Oncol* 2013;106:96-100.
47. Tanvetyanon T, Padhya T, McCaffrey J, et al. Prognostic factors for survival after salvage reirradiation of head and neck cancer. *J Clin Oncol* 2009;27:1983-1991.
48. Eekers DBP, Roelofs E, Jelen U, et al. Benefit of particle therapy in reirradiation of head and neck patients. Results of a multicentric in silico ROCOCO trial. *Radiother Oncol* 2016;121:387-394.
49. Lee JY, Suresh K, Nguyen R, et al. Predictors of severe long-term toxicity after re-irradiation for head and neck cancer. *Oral Oncol* 2016;60:32-40.
50. Vargo JA, Kubicek GJ, Ferris RL, et al. Adjuvant stereotactic body radiotherapy +/- cetuximab following salvage surgery in previously irradiated head and neck cancer. *Laryngoscope* 2014;124:1579-1584.
51. Prawira A, Oosting S, Chen T, et al. Systemic therapies for recurrent/metastatic nasopharyngeal carcinoma (RM NPC). *J Clin Oncol* 2016;34(Suppl):Abstract 6031.
52. Ward MC, Riaz N, Caudell JJ, et al. Refining patient selection for reirradiation of head and neck squamous carcinoma in the IMRT era: A multi-institution cohort study by the MIRI Collaborative. *Int J Radiat Oncol* 2018;100(3):586-594.
53. Nieder C, Grosu AL, Andratschke NH, Molls M. Update of human spinal cord reirradiation tolerance based on additional data from 38 patients. *Int J Radiat Oncol Biol Phys* 2006; 66(5):1

ПРИНЦИПИ ХІМІОТЕРАПІЇ ДЛЯ НЕНАЗОФАРИНГЕАЛЬНИХ РАКІВ

(Губа, порожнина рота, ротоглотка, гортаноглотка, голосниковий відділ гортані, надголосниковий відділ гортані, етмоїдальна пазуха, верхньощелепна пазуха, метастази у лімфатичні вузли шиї без виявленого первинного вогнища)

- Вибір хіміотерапії має бути індивідуалізованим та базуватися на характеристиках пацієнта (такі як стан пацієнта, мета терапії).
- Стандартним хіміопроменевим підходом до лікування пацієнтів з місцево розповсюдженою хворобою залишається одночасне застосування цисплатину та ПТ.
- Індукційна ХТ на основі цисплатину може використовуватись з наступною локорегіонарною ПТ (напр., секвенційна хіміопроменева терапія). Проте, у проведених рандомізованих клінічних дослідженнях, не виявлено покращення загальної виживаності у пацієнтів із застосуванням індукційної ХТ у порівнянні з одночасною хіміопроменевою терапією (надається перевага цисплатину, категорія 1).
- Індукційна ХТ на основі цисплатину, з наступним хіміопроменевим лікуванням із введенням високих доз цисплатину кожні 3 тижні асоційована із значною токсичністю^{1,2}.
- Після індукційної ХТ, можна використовувати декілька варіантів терапії на основі опромінення, включаючи лише ПТ, особливо у пацієнтів з повною відповіддю після індукційної ХТ.

Первинна хіміотерапія + одночасна ПТ	Індукційна Терапія ¹ /Секвенційна ХТ	Післяопераційна ХТ/ПТ
<p>Бажані схеми</p> <ul style="list-style-type: none"> • Високі дози цисплатину (категорія 1) [3, 4] • Карбоплатин/інфузійно 5-ФУ (категорія 1) [5, 6] <p>Інші рекомендовані схеми</p> <ul style="list-style-type: none"> • Карбоплатин/паклітаксел (категорія 2В) [7] • цисплатин 40мг/м² щотижнево (категорія 2В) [8, 9] <p>Корисно за певних обставин</p> <ul style="list-style-type: none"> • 5-ФУ/гідроксисечовина (категорія 2В) [10] • Цетуксимаб (категорія 2В)[11] • Цисплатин/інфузійно 5-ФУ (категорія 2В) [12] • Цисплатин/паклітаксел (категорія 2В)[10] <p>Окремі раки етмоїдальної/верхньощелепної пазухи (дрібноклітинний рак, синоназальна нейроендокринна карцинома, ольфакторна нейробластома високого ступеня злоякісності, синоназальна недиференційована карцинома з нейроендокринними ознаками):</p> <ul style="list-style-type: none"> • Карбоплатин/етопозид ± одночасна ПТ [13] • Цисплатин/етопозид ± одночасна ПТ [13, 14] • Циклофосфамід/доксорубіцин/вінкристин (з наступним лікуванням на основі ПТ)(категорія 2В) 	<p>Бажані схеми</p> <ul style="list-style-type: none"> • Доцетаксел/цисплатин/5-ФУ [15-18] (категорія 1, якщо вибрана індукційна терапія) <p>Інші рекомендовані схеми</p> <ul style="list-style-type: none"> • Паклітаксел/цисплатин/інфузійно 5-ФУ [19] 	<p>Бажані Схеми</p> <ul style="list-style-type: none"> • Цисплатин (категорія 1 для раків високого ризику, крім раку ротоглотки²) [22-27] <p>Інші схеми</p> <ul style="list-style-type: none"> • Немає <p>Корисно за певних обставин</p> <ul style="list-style-type: none"> • Доцетаксел/цетуксимаб (категорія 2В) [28] (якщо неможна застосовувати цисплатин та позитивні краї резекції та/або екстранодальне поширення)
	<p>ХТ/ПТ з наступною індукційною терапією або комбінованою ХТ при рецидивній/персистуючій хворобі [2, 20, 21]</p> <p>Бажані Схеми</p> <ul style="list-style-type: none"> • Карбоплатин щотижнево + одночасна ПТ • Цисплатин щотижнево (категорія 2В) + одночасна ПТ <p>Корисно за певних обставин</p> <ul style="list-style-type: none"> • Цетуксимаб щотижнево + одночасна ПТ 	

¹ Категорія доказів та консенсусу для індукційної терапії відрізняються залежно від локалізації (див. відповідну локалізацію у Змісті рекомендацій NCCN Пухлини голови та шиї).

² Несприятливі фактори: екстранодальне поширення та/або позитивні або близькі краї резекції.

ПРИНЦИПИ ХІМІОТЕРАПІЇ ДЛЯ НЕНАЗОФАРИНГЕАЛЬНИХ РАКІВ

(Губа, порожнина рота, ротоглотка, гортаноглотка, голосниковий відділ гортані, надголосниковий відділ гортані, етмоїдальна пазуха, верхньощелепна пазуха, метастази у лімфатичні вузли шії без виявленого первинного вогнища)

- Вибір хіміотерапії має бути індивідуалізованим та базуватися на характеристиках пацієнта (такі як стан пацієнта, мета терапії).

Рецидивна, нерезектабельна або метастатична хвороба (без можливості хірургічного втручання або ПТ)		
<p>Бажані схеми</p> <p>Перша лінія¹</p> <ul style="list-style-type: none"> Пембролізумаб/препарати платини (цисплатин або карбоплатин)/5-ФУ (категорія 1)¹[29] Пембролізумаб (для пухлин, що експресують PD-L1 з CPS≥1) (категорія 1, якщо CPS≥20)¹[29] <p>Наступна лінія (якщо раніше не використовувалась)</p> <ul style="list-style-type: none"> Ніволумаб [30] (якщо хвороба прогресує, або після терапії препаратами платини) (категорія 1) Пембролізумаб [31-33] (якщо хвороба прогресує, або після терапії препаратами платини) (категорія 1) 	<p>Інші рекомендовані схеми (перша та наступна лінії)</p> <p>Комбіновані схеми</p> <ul style="list-style-type: none"> Цетуксимаб/препарати платини (цисплатин або карбоплатин)/5-ФУ [34] (категорія 1) Цисплатин/цетуксимаб [35] Цисплатин або карбоплатин/доцетаксел [36] або паклітаксел [37] Цисплатин/5-ФУ [37, 38] Цисплатин або карбоплатин/доцетаксел/цетуксимаб [39] Цисплатин або карбоплатин/паклітаксел/цетуксимаб [40] Пембролізумаб/препарати платини (цисплатин або карбоплатин)/паклітаксел (категорія 2В) [29, 37] Пембролізумаб/препарати платини (цисплатин або карбоплатин)/доцетаксел (категорія 2В) [29, 36] <p>Монохіміотерапія</p> <ul style="list-style-type: none"> Цисплатин [35, 41] Карбоплатин [42] Паклітаксел [43] Доцетаксел [44, 45] 5-ФУ [41] Метотрексат [38, 46] Цетуксимаб [47] Капецитабін [48] Афатініб [49] (тільки для наступної лінії, якщо хвороба прогресує, або після терапії препаратами платини) (категорія 2В) 	<p>Корисно за певних обставин (перша та наступна лінії)</p> <ul style="list-style-type: none"> Для окремих раків етмоїдальної/верхньощелепної пазухи (дрібноклітинний рак, синоназальна нейроендокринна карцинома, ольфакторна нейробластома високого ступеня злоякісності, синоназальна недиференційована карцинома з нейроендокринними ознаками): <ul style="list-style-type: none"> Цисплатин/етопозид або карбоплатин/етопозид [14] Циклофосфамід/доксорубіцин/вінкристин (категорія 2В) Пембролізумаб (для пухлин з високою мікросателітною нестабільністю)[50]

Коментар робочої групи: 1. Станом на 01.06.2022 лікарські засоби ніволумаб та афатініб не зареєстровані в Україні.

2. Застосування лікарських засобів паклітаксел, етопозид, вінкристин, циклофосфамід, гідроксисечовина, капецитабін у схемах хіміотерапії може бути обмеженим через відсутність в інструкціях для медичного застосування цих препаратів, затверджених МОЗ України, відповідних показань для застосування - «рак голови та шії».

¹ Ці схеми можна розглядати у наступних лініях, як і інші рекомендовані схеми, якщо вони раніше не використовувались.

ПРИНЦИПИ ХІМІОТЕРАПІЇ

Список літератури

1. Adelstein DJ, Moon J, Hanna E, et al. Docetaxel, cisplatin, and fluorouracil induction chemotherapy followed by accelerated fractionation/concomitant boost radiation and concurrent cisplatin in patients with advanced squamous cell head and neck cancer: a Southwest Oncology Group phase I trial (S0216). *Head Neck* 2010;32:221-228.
2. Lefebvre JL, Pointreau Y, Rolland F, et al. Induction chemotherapy followed by either chemoradiotherapy or bioradiotherapy for larynx preservation: the TREMPILIN randomized phase II study. *J Clin Oncol* 2013;31:853-859.
3. Adelstein DJ, Li Y, Adams GL, et al. An intergroup phase III comparison of standard radiation therapy and two schedules of concurrent chemoradiotherapy in patients with unresectable squamous cell head and neck cancer. *J Clin Oncol* 2003;21:92-98.
4. Forastiere AA, Zhang Q, Weber RS, et al. Long-term results of RTOG 91-11: a comparison of three nonsurgical treatment strategies to preserve the larynx in patients with locally advanced larynx cancer. *J Clin Oncol* 2013;31:845-852.
5. Bourhis J, Sire C, Graff P, et al. Concomitant chemoradiotherapy versus acceleration of radiotherapy with or without concomitant chemotherapy in locally advanced head and neck carcinoma (GORTEC 99-02): an open-label phase 3 randomised trial. *Lancet Oncol* 2012;13:145-153.
6. Denis F, Garaud P, Bardet E, et al. Final results of the 94-01 French Head and Neck Oncology and Radiotherapy Group randomized trial comparing radiotherapy alone with concomitant radiochemotherapy in advanced-stage oropharynx carcinoma. *J Clin Oncol* 2004;22:69-76.
7. Suntharalingam M, Haas ML, Conley BA, et al. The use of carboplatin and paclitaxel with daily radiotherapy in patients with locally advanced squamous cell carcinomas of the head and neck. *Int J Radiat Oncol Biol Phys* 2000;47:49-56.
8. Beckmann GK, Hoppe F, Pfreundner L, Flentje MP. Hyperfractionated accelerated radiotherapy in combination with weekly cisplatin for locally advanced head and neck cancer. *Head Neck* 2005;27:36-43.
9. Medina JA, Rueda A, de Pasos AS, et al. A phase II study of concomitant boost radiation plus concurrent weekly cisplatin for locally advanced unresectable head and neck carcinomas. *Radiation Oncol* 2006;79:34-38.
10. Garden AS, Harris J, Vokes EE, et al. Preliminary results of Radiation Therapy Oncology Group 97-03: a randomized phase II trial of concurrent radiation and chemotherapy for advanced squamous cell carcinomas of the head and neck. *J Clin Oncol* 2004;22:2856-2864.
11. Bonner JA, Harari PM, Giralt J, et al. Radiotherapy plus cetuximab for locoregionally advanced head and neck cancer: 5-year survival data from a phase 3 randomised trial, and relation between cetuximab-induced rash and survival. *Lancet Oncol* 2010;11:21-28.
12. Taylor SG, Murthy AK, Vannetzel JM, et al. Randomized comparison of neoadjuvant cisplatin and fluorouracil infusion followed by radiation versus concomitant treatment in advanced head and neck cancer. *J Clin Oncol* 1994;12:385-395.
13. Patil VM, Joshi A, Noronha V, et al. Neoadjuvant chemotherapy in locally advanced and borderline resectable nonsquamous sinonasal tumors (esthesioneuroblastoma and sinonasal tumor with neuroendocrine differentiation). *Int J Surg Oncol* 2016;2016:6923730.
14. Resto VA, Eisele DW, Forastiere A, et al. Esthesioneuroblastoma: the Johns Hopkins experience. *Head Neck* 2000;22:550-558.
15. Janoray G, Pointreau Y, Garaud P, et al. Long-term results of a multicenter randomized phase III trial of induction chemotherapy with cisplatin, 5-fluorouracil, +/- docetaxel for larynx preservation. *J Natl Cancer Inst* 2016;108.
16. Pointreau Y, Garaud P, Chapet S, et al. Randomized trial of induction chemotherapy with cisplatin and 5-fluorouracil with or without docetaxel for larynx preservation. *J Natl Cancer Inst* 2009;101:498-506.
17. Posner MR, Herschock DM, Blajman CR, et al. Cisplatin and fluorouracil alone or with docetaxel in head and neck cancer. *N Engl J Med* 2007;357:1705-1715.
18. Vermorken JB, Remenar E, van Herpen C, et al. Cisplatin, fluorouracil, and docetaxel in unresectable head and neck cancer. *N Engl J Med* 2007;357:1695-1704.
19. Hitt R, Lopez-Pousa A, Martinez-Trufero J, et al. Phase III study comparing cisplatin plus fluorouracil to paclitaxel, cisplatin, and fluorouracil induction chemotherapy followed by chemoradiotherapy in locally advanced head and neck cancer. *J Clin Oncol* 2005;23:8636-8645.
20. Chitapanarux J, Lovidhaya V, Kamnerdsupaphon P, et al. Systemic therapy/RT comparing cisplatin versus carboplatin in locally advanced nasopharyngeal cancer: randomised, non-inferiority, open trial. *Eur J Cancer* 2007;43:1399-1406.
21. Haddad R, O'Neill A, Rabinowits G, et al. Induction chemotherapy followed by concurrent chemoradiotherapy (sequential chemoradiotherapy) versus concurrent chemoradiotherapy alone in locally advanced head and neck cancer (PARADIGM): a randomised phase 3 trial. *Lancet Oncol* 2013;14:257-264.
22. Bachaud JM, Cohen-Jonathan E, Alzieu C, et al. Combined postoperative radiotherapy and weekly cisplatin infusion for locally advanced head and neck carcinoma: final report of a randomized trial. *Int J Radiat Oncol Biol Phys* 1996;36:999-1004.
23. Bernier J, Cooper JS, Pajak TF, et al. Defining risk levels in locally advanced head and neck cancers: a comparative analysis of concurrent postoperative radiation plus chemotherapy trials of the EORTC (#22931) and RTOG (#9501). *Head Neck* 2005;27:843-850.
24. Bernier J, Domenge C, Ozsahin M, et al. Postoperative irradiation with or without concomitant chemotherapy for locally advanced head and neck cancer. *N Engl J Med* 2004;350: 1945-1952.
25. Cooper JS, Pajak TF, Forastiere AA, et al. Postoperative concurrent radiotherapy and chemotherapy for high-risk squamous-cell carcinoma of the head and neck. *N Engl J Med* 2004;350:1937-1944.

26. Cooper JS, Zhang Q, Pajak TF, et al. Long-term follow-up of the RTOG 9501/intergroup phase III trial: postoperative concurrent radiation therapy and chemotherapy in high-risk squamous cell carcinoma of the head and neck. *Int J Radiat Oncol Biol Phys* 2012;84:1198-1205.
27. Noronha V, Joshi A, Patil VM, et al. Once-a-week versus once-every-3-weeks cisplatin systemic therapy/RT for locally advanced head and neck cancer: a phase III randomized noninferiority trial *J Clin Oncol* 2018;36:1064-1072
28. Harari PM, Harris J, Kies MS, et al. Postoperative chemoradiotherapy and cetuximab for high- risk squamous cell carcinoma of the head and neck: Radiation Therapy Oncology Group RTOG-0234. *J Clin Oncol* 2014;32:2486-2495.
29. Burtness B, Harrington KJ, Greil R, et al. Pembrolizumab alone or with chemotherapy versus cetuximab with chemotherapy for recurrent or metastatic squamous cell carcinoma of the head and neck (KEYNOTE-048): a randomised, open-label, phase 3 study. *Lancet* 2019;394:1915- 1928.
30. Ferris RL, Blumenschein G, Jr., Fayette J, et al. Nivolumab for recurrent squamous-cell carcinoma of the head and neck. *N Engl J Med* 2016;375:1856-1867.
31. Chow LQ, Haddad R, Gupta S, et al. Antitumor activity of pembrolizumab in biomarker- unselected patients with recurrent and/or metastatic head and neck squamous cell carcinoma results from the phase Ib KEYNOTE-012 expansion cohort. *J Clin Oncol* 2016;34:3838-3845
32. Cohen EW, Soulieres D, Le Tourneau C, et al. Pembrolizumab versus methotrexate, docetaxel, or cetuximab for recurrent or metastatic head-and-neck squamous cell carcinoma (KEYNOTE- 040): a randomised, open-label, phase 3 study. *Lancet* 2019;393:156-167.
33. Seiwert TY, Burtness B, Mehra R, et al. Safety and clinical activity of pembrolizumab for treatment of recurrent or metastatic squamous cell carcinoma of the head and neck (KEYNOTE-012): an open-label, multicentre, phase 1b trial. *Lancet Oncol* 2016;17:956-965.
34. Vermorken JB, Mesia R, Rivera F, et al. Platinum-based chemotherapy plus cetuximab in head and neck cancer. *N Engl J Med* 2008;359:1116-1127.
35. Burtness B, Goldwasser MA, Flood W, et al. Phase III randomized trial of cisplatin plus placebo compared with cisplatin plus cetuximab in metastatic/recurrent head and neck cancer: an Eastern Cooperative Oncology Group study. *J Clin Oncol* 2005;23:8646-8654.
36. Samlowski WE, Moon J, Kuebler JP, et al. Evaluation of the combination of docetaxel/carboplatin in patients with metastatic or recurrent squamous cell carcinoma of the head and neck (SCCHN): a Southwest Oncology Group Phase II study. *Cancer Invest* 2007;25:182-188.
37. Gibson MK, Li Y, Murphy B, et al. Randomized phase III evaluation of cisplatin plus fluorouracil versus cisplatin plus paclitaxel in advanced head and neck cancer (E1395): an intergroup trial of the Eastern Cooperative Oncology Group. *J Clin Oncol* 2005;23:3562-3567.
38. Forastiere AA, Metch B, Schuller DE, et al. Randomized comparison of cisplatin plus fluorouracil and carboplatin plus fluorouracil versus methotrexate in advanced squamous-cell carcinoma of the head and neck: a Southwest Oncology Group study. *J Clin Oncol* 1992;10:1245-1251.
39. Guigay J, Fayette J, Dillies A-F, et al. Cetuximab, docetaxel, and cisplatin (TPEx) as first-line treatment in patients with recurrent or metastatic (R/M) squamous cell carcinoma of the head and neck (SCCHN): Final results of phase II trial GORTEC 2008-03 [abstract]. *J Clin Oncol* 2012;30(suppl 15):Abstract 5505.
40. Herbst RS, Arquette M, Shin DM, et al. Phase II multicenter study of the epidermal growth factor receptor antibody cetuximab and cisplatin for recurrent and refractory squamous cell carcinoma of the head and neck. *J Clin Oncol* 2005;23:5578-5587.
41. Jacobs C, Lyman G, Velez-Garcia E, et al. A phase III randomized study comparing cisplatin and fluorouracil as single agents and in combination for advanced squamous cell carcinoma of the head and neck. *J Clin Oncol* 1992;10:257-263.
42. Al-Sarraf M, Metch B, Kish J, et al. Platinum analogs in recurrent and advanced head and neck cancer: a Southwest Oncology Group and Wayne State University Study. *Cancer Treat Rep* 1987;71:723-726.
43. Grau JJ, Caballero M, Verger E, et al. Weekly paclitaxel for platin-resistant stage IV head and neck cancer patients. *Acta Otolaryngol* 2009;129:1294-1299.
44. Catimel G, Verweij J, Mattjssen V, et al. Docetaxel (Taxotere): an active drug for the treatment of patients with advanced squamous cell carcinoma of the head and neck. EORTC Early Clinical Trials Group. *Ann Oncol* 1994;5:533-597.
45. Guardiola E, Peyrade F, Chaigneau L, et al. Results of a randomised phase II study comparing docetaxel with methotrexate in patients with recurrent head and neck cancer. *Eur J Cancer* 2004;40:207 1-2076.
46. Stewart JS, Cohen EE, Licitra L, et al. Phase III study of gefitinib compared with intravenous methotrexate for recurrent squamous cell carcinoma of the head and neck [corrected]. *J Clin Oncol* 2009;27:1864-1871.
47. Vermorken JB, Trigo J, Hitt R, et al. Open-label, uncontrolled, multicenter phase II study to evaluate the efficacy and toxicity of cetuximab as a single agent in patients with recurrent and/or metastatic squamous cell carcinoma of the head and neck who failed to respond to platinum- based therapy. *J Clin Oncol* 2007;25:2171-2177.
48. Martinez-Trufero J, Isla D, Adansa JC, et al. Phase II study of capecitabine as palliative treatment for patients with recurrent and metastatic squamous head and neck cancer after previous platinum-based treatment. *Br J Cancer* 2010;102:1687-1691.
49. Machiels JP, Haddad RI, Fayette J, et al. Afatinib versus methotrexate as second-line treatment in patients with recurrent or metastatic squamous-cell carcinoma of the head and neck progressing on or after platinum-based therapy (LUX-Head & Neck 1): an open-label, randomised phase 3 trial. *Lancet Oncol* 2015;16:583-594.
50. Marabelle A, Le DT, Ascierto PA, et al. Efficacy of pembrolizumab in patients with noncolorectal high microsatellite instability/mismatch repair-deficient cancer: results from the phase II KEYNOTE-158 study. *J Clin Oncol* 2020;38:1-10.

ПРИНЦИПИ ХАРЧУВАННЯ^{1,2,3}

Більшість хворих на рак голови та шиї втрачають вагу через погіршення харчування внаслідок хвороби, звичок життя та токсичності, пов'язаної з лікуванням. Контроль харчування залишається принципово важливим для пацієнтів із злоякісними новоутвореннями голови та шиї для покращення результатів та мінімізації значних тимчасових або постійних ускладнень, пов'язаних з лікуванням (наприклад, значної втрати ваги). Профільний дієтолог та реабілітолог (з відновлення мови/ковтання) повинен бути частиною мультидисциплінарної команди для таких пацієнтів протягом усього періоду лікування.

Оцінка та лікування

- Харчування
 - Ретельний моніторинг статусу харчування рекомендований для пацієнтів, які мають: 1) значну втрату ваги (>10% маси тіла); і/або 2) труднощі у ковтанні через біль чи поширення пухлини перед початком лікування. Всі пацієнти повинні бути оцінені щодо ризиків харчування і одержати консультацію дієтолога щодо харчування та/або лікування за показаннями із застосуванням різних інтервенційних методів харчування, таких як: встановлення харчових трубок (напр., назогастральний зонд (*NG tube*), перкутанний ендоскопічний гастростомічний зонд (*PEG tube*)) чи внутрішньовенне харчування (у випадку неможливості ентерального харчування).
 - Функціональна оцінка, включаючи аліментарний статус повинна проводитися до та після лікування із використанням як суб'єктивних, так і об'єктивних інструментів оцінки. Всі пацієнти повинні одержати консультацію щодо дієти разом із ініціацією лікування, особливо при проведенні променевої терапії. Регулярний нагляд дієтолога після лікування повинен тривати доки пацієнт не зможе стабільно повноцінно харчуватися. Для деяких пацієнтів із хронічними змінами у харчуванні таке спостереження може бути постійним.
- Мова та ковтання
 - Базова об'єктивна оцінка функції мови та ковтання обов'язково рекомендована для: 1) для хворих із дисфункцією мови і/або ковтання; або 2) пацієнтів у яких лікування передбачає порушення мови та/чи ковтання.
 - Пацієнти із такими дисфункціями повинні регулярно оглядатися реабілітологом з питань мови. Дисфагію та функцію ковтання можна оцінювати клінічно або за допомогою відеофлуороскопічних досліджень ковтання. Оцінка якості життя пацієнта також повинна включати будь-які зміни у мові та комунікації; зміни у смаку; оцінку ксеростомії, болі та тризму. Регулярний нагляд реабілітолога з питань мови після лікування повинен продовжуватися доки хворий не досягне стабільного стану. Для деяких пацієнтів із хронічними змінами у мові та ковтанні цей нагляд може бути постійним.
- Біль
 - Оцінити біль від мукозиту ротової порожнини та призначити габапентин⁴, докsepін^{5,6}, або полоскання порожнини рота⁶ з дифенгідраміном/лідокaiном/антацидом за клінічними показаннями.

Коментар робочої групи: Станом на 01.06.2022 в інструкціях для медичного застосування лікарських засобів габапентин та докsepін, затверджених МОЗ України, відсутні показання для застосування від болю, що викликається мукозитом ротової порожнини.

¹ Ehrsson YT, Langius-Eklöf A, Laurell G. Nutritional surveillance and weight loss in head and neck cancer patients. *Support Care Cancer* 2012;20:757-765.

² Locher JL, Bonner JA, Carroll WR, et al. Prophylactic percutaneous endoscopic gastrostomy tube placement in treatment of head and neck cancer: a comprehensive review and call for evidence-based medicine. *JPEN J Parenter Enteral Nutr* 2011;35:365-374.

³ Langius JA, van Dijk AM, Doornaert P, et al. More than 10% weight loss in head and neck cancer patients during radiotherapy is independently associated with deterioration in quality of life. *Nutr Cancer* 2013;65:76-83.

⁴ Bar Ad V, Weinstein G, Dutta PR, et al. Gabapentin for the treatment of pain syndrome related to radiation-induced mucositis in patients with head and neck cancer treated with concurrent chemoradiotherapy. *Cancer* 2010;116:4206-4213.

⁵ Leenstra JL, Miller RC, Qin R, et al. Doxepin rinse versus placebo in the treatment of acute oral mucositis pain in patients receiving head and neck radiotherapy with or without chemotherapy: a phase III, randomized, double-blind trial (NCCTG-N09C6 [Alliance]). *J Clin Oncol* 2014;32:1571-1577

⁶ Sio TT, Le-Rademacher JG, Leenstra JL, et al. Effect of doxepin mouthwash or diphenhydramine-lidocaine-antacid mouthwash vs placebo on radiotherapy-related oral mucositis pain: the Alliance A221304 randomized clinical trial. *JAMA* 2019;321:1481-1490

ПРИНЦИПИ ХАРЧУВАННЯ^{1,2,3}

Використання альтернативних шляхів харчування (NG та PEG зонди)

- Панель учасників не рекомендує встановлення NG чи PEG зондів у пацієнтів із адекватним соматичним статусом та без значної втрати ваги передлікуванням, значної обструкції дихальних шляхів чи важкої дисфагії.
- Профілактичне встановлення зонда повинно бути строго призначене для пацієнтів з:
 - Значною втратою ваги перед лікуванням – втрата 5% ваги за 1 місяць чи 10% ваги за 6 місяців;
 - Триваючою дегідратацією чи дисфагією, анорексією чи болем, пов'язаним із споживанням адекватної кількості їжі/пиття;
 - Значними супутніми захворюваннями, що можуть погіршуватися внаслідок зниження толерантності до дегідратації, браку споживання калорій чи важкості ковтання необхідних ліків;
 - Значною аспірацією; помірною аспірацією у старших пацієнтів або пацієнтів із скомпрометованою серцево-легеневою функцією;
 - Пацієнтам, для яких типовим є тривале порушення ковтання, включаючи тих, кому очікується застосування високих доз опромінення великими полями на ділянку слизової та суміжних сполучних тканин. Водночас, врахування інших факторів ризику щодо дисфункції ковтання повинні також звертатися до уваги.
- У тих пацієнтів, які не потребують профілактичного встановлення PEG чи NG зонда перед початком лікування, сертифікований лікар-дієтолог-нутриціолог повинен щотижнево моніторити кількість спожитих калорій, побічні ефекти пов'язані з лікуванням та зміну маси тіла⁴. Розглянути негайневстановлення трубки для харчування, якщо наявні два і більше наступних ознак:
 - Очікується неадекватне (60% з розрахункових витрат енергії) споживання їжі протягом більше 10 днів⁵.
 - Визначено втрату ваги на 5% і більше протягом 1 місяця.
 - Наявний важкий мукозит, одинофагія, дисфагія (ступінь 3+) або аспірація.
 - Вік >60 років⁶.
- Для збереження функції ковтання під час та після лікування (наприклад, опромінення) хворі із встановленим зондом повинні заохочуватися до перорального харчування, якщо вони можуть ковтати без аспірації чи будь-яких інших загроз. Зміни в функції ковтання можуть статися через довгий час після лікування (особливо після променевої терапії), і їх слід контролювати протягом усього життя пацієнта.

¹ Ehrsson YT, Langius-Eklöf A, Laurell G. Nutritional surveillance and weight loss in head and neck cancer patients. *Support Care Cancer* 2012;20:757-765.

² Locher JL, Bonner JA, Carroll WR, et al. Prophylactic percutaneous endoscopic gastrostomy tube placement in treatment of head and neck cancer: a comprehensive review and call for evidence-based medicine. *JPEN J Parenter Enteral Nutr* 2011;35:365-374.

³ Langius JA, van Dijk AM, Doornaert P, et al. More than 10% weight loss in head and neck cancer patients during radiotherapy is independently associated with deterioration in quality of life. *Nutr Cancer* 2013;65:76-83.

⁴ Bossola, M. Nutritional Intervention in Head and Neck Cancer Patients Undergoing chemoradiotherapy: A narrative Review. *Nutrients*.2015;7:265-276

⁵ Talwar, B, et al. Nutritional Management in the Head and Neck Cancer: United Kingdom National Multidisciplinary Guidelines *J Laryngol Otol*. 2016 May; 130 (supp2);s32-s40

⁶ Sachdev, S, et al. Age most significant predictor of requiring enteral feeding in head-and-neck cancer patients. *Radiat Oncol* 10, 93 (2015).

ОЦІНКА СТАНУ ЗУБІВ

Променева терапія ділянки голови та шиї призводить до ксеростомії та дисфункції слинних залоз, що значно підвищує ризик виникнення зубного карієсу та його ускладнень, включаючи дентоальвеолярну інфекцію та остеорадіонекроз. Променева терапія також впливає на зубні кісткові тканини збільшуючи їх схильність до демінералізації [1] внаслідок наявності ксеростомії, післяпроменевих мікробних змін, змін внаслідок більш карієсогенної дієти. IMRT та методики щадного опромінення слинних залоз асоційовані із відновленням з часом функції слинних залоз, що залежить від дози опромінення [2] та із зменшенням ризику довготермінового зубного карієсу для деяких пацієнтів [3]. Карієс пов'язаний із радіацією та інші зміни зубних кісткових тканин можуть виникати протягом наступних 3 місяців після ПТ [4, 5].

Мета оцінки стану зубів/ротової порожнини перед ПТ:

1. Навчання пацієнта (усне та письмове) відносно оральних та дентальних ускладнень ПТ та потреби виконувати превентивні протоколи.

- Вплив на слинні залози:
 - Стратегія при сухості у роті:
 - ◇ підвищена гідратація;
 - ◇ виключення з раціону продуктів, що містять кофеїн;
 - ◇ замінники слини (напр., гелі із вмістом лізоциму, лактоферину та пероксидази, перенасичені розчини із вмістом кальцію фосфату) [6];
 - ◇ безспиртові розчини для полоскання ротової порожнини (надається перевага стабілізованому 0,1% розчину діоксиду хлору);
 - ◇ стимуляція слини:
 - * стимулятори смаку (напр., жувальна гумка з ксилітолом, пастилки із сорбітолом/яблучною кислотою, пастилки із ксилітолом);
 - * холінергічні агоністи (пілокарпін, цевімелін) [7, 8].
 - ◇ Розглянути можливість хірургічної транспозиції підщелепної слинної залози перед початком ПТ [9].
 - Попередження зубного карієсу:
 - ◇ рекомендації щодо дієти;
 - ◇ ретельна гігієна ротової порожнини
 - * чищення зубів два рази на день;
 - * зубна нитка або очищувач порожнини рота щоденно;
 - * безспиртові розчини для полоскання ротової порожнини два рази на день.
 - ◇ високоактивні фториди місцевої дії – призначаються на тривалий час після терапії:
 - * щоденно гель з 1,1% NaF чи SNF₂ на зубну щітку або під час звичних процедур із зубами; або
 - * щоденно зубна паста з 1,1% NaF;
 - * покриття емалі зубів фтор-лаком, три рази на рік;
 - * ополіскування штучною слиною із кальцій фосфатом.
 - ◇ регулярна оцінки стану зубів для виявлення захворювань зубів;
 - ◇ профілактика та контроль за грибковими ураженнями:
 - * місцеве лікування(протигрибкові таблетки для розсмоктування та суспензії);
 - * системна протигрибкова терапія при неефективності місцевого лікування (розглянути питання про інфекційні захворювання).
- Вплив на кістку у зоні опромінення:
 - Необхідно провести оцінку стану зубів до ПТ та визначити необхідність екстракції зубів [3, 10, 11]:
 - ◇ якщо екстракція необхідна, вона повинна бути проведена хоча б за 2 тижні до початку ПТ;
 - ◇ довготривалий прогноз щодо стану зубів та мотивація пацієнта повинні бути розглянуті;
 - ◇ при виникненні у майбутньому потреби у екстракції чи хірургії у ділянці зони опромінення необхідно проконсультуватися із командою онкологів.
- Вплив на жувальні м'язи – потенційний ризик тризму [4, 5]:
 - Збереження амплітуди рухів:
 - ◇ використання шпательів та легкого розтягування язика;
 - ◇ типові пристрої для розкриття роту для реабілітації тризму та рухів нижньою щелепою.

Коментар робочої групи: Станом на 01.06.2022 препарати розчин діоксиду хлору 0,1%; цевімелін; замінники слини, що містять лізоцим, лактоферин, пероксидазу, кальцію фосфат не зареєстровані в Україні як лікарські засоби.

ОЦІНКА СТАНУ ЗУБІВ

Мета оцінки стану зубів/ротової порожнини перед ПТ (продовження):

2. Дослідження та оцінка пацієнта відповідно до плану лікування [4].

- Повне обстеження голови та шиї, включаючи радіологічне дослідження усіх зубів;
- Оцінка ризиків при карієсі чи захворюваннях пародонту:
 - Поточний стан зубів та навколозубних тканин
 - Радіологічні ознаки периапікальної патології
 - Гігієна рота
 - Попередній стоматологічний анамнез
 - Мотивація та згода пацієнта
- План лікування
 - Елімінація потенціального джерела інфекції
 - Екстракція зубів щонайменше за 2 тижні до початку ПТ
 - Лікування активного карієсу зубів, пародонтозу
 - Якщо пацієнт має металеві протези зубів – силіконовий захист для мінімізації впливу зворотного розсіяного опромінення
 - Призначити високоактивні фториди місцевої дії для щоденного застосування. Тривалість використання визначається на основі періодичної оцінки стану карієсу
 - Повторний візит для переоцінки та корекції превентивного протоколу через 6-12 тижнів після закінчення ПТ
 - Оцінка наявності кандидозу ротової порожнини та призначення відповідної протигрибкової терапії

Мета догляду за зубами під час лікування раку:

1. Лікування ксеростомії
2. Попередження тризму жувальних м'язів
3. Оцінка наявності кандидозу ротової порожнини та лікування за клінічними показаннями

Мета догляду за зубами після лікування раку:

1. Лікування ксеростомії
2. Попередження та мінімізація тризму
3. Попередження та лікування карієсу зубів
4. Попередження післяпроменевого остеонекрозу
 - рекомендації спеціальної секції MASC/ISOO Клінічні настанови для лікування мукозиту-2019 Update [12].
 - стабілізований розчин 0,1% розчин діоксиду хлору для полоскання ротоглотки [13].
5. Попередження та лікування кандидозу ротової порожнини
6. Перед встановленням імплантів зубів чи їх екстракції рекомендована консультація із лікуючим променевим терапевтом

Інтервал візиту до стоматолога враховуючи ризики, принаймні раз на 6 місяців, або частіше для хворих на ксеростомію, або для тих, у кого новий карієс або ураження після променевої терапії. Повторний візит для оцінки стану зубів щонайменше 1 раз на 6 місяців або частіше при наявності ксеростомії або нових уражень карієсом після ПТ.

ОЦІНКА СТАНУ ЗУБІВ**Список літератури за посиланнями**

1. Walker MP, Wichman B, Cheng AL, Coster J, Williams KB. Impact of radiotherapy dose on dentition breakdown in head and neck cancer patients. *Pract Radiat Oncol* 2011;1:142-148.
2. Little M, Schipper M, Feng FY, et al. Reducing xerostomia after chemo-IMRT for head-and-neck cancer: beyond sparing the parotid glands. *Int J Radiat Oncol Biol Phys* 2012; 83:1007-1014.
3. Studer G, Glanzmann C, Studer SP, et al. Risk-adapted dental care prior to intensity-modulated radiotherapy (IMRT). *Schweiz Monatsschr Zahnmed* 2011;121:216-229.
4. Murdoch-Kinch CA, Zwetchkenbaum S. Dental management of the head and neck cancer patient treated with radiation therapy. *J Mich Dent Assoc* 2011;93:28- 37.
5. Epstein JB, Thariat J, Bensadoun RJ, et al. Oral complications of cancer and cancer therapy: from cancer treatment to survivorship. *CA Cancer J Clin* 2012;62:400-422.
6. Singh ML, Papas AS. Long-term clinical observation of dental caries in salivary hypofunction patients using a supersaturated calcium-phosphate remineralizingrinse. *J Clin Dent*. 2009;20(3):87-92.
7. Gorsky M, Epstein JB, Parry J, et al. The efficacy of pilocarpine and bethanechol upon saliva production in cancer patients with hyposalivation following radiation therapy. *Oral Surg Oral Med Oral Pathol Oral Radiol Endod* 2004;97:190-195.
8. Jensen SB, Pedersen AM, Vissink A, et al. A systematic review of salivary gland hypofunction and xerostomia induced by cancer therapies: management strategies and economic impact. *Support Care Cancer* 2010;18:1061-1079.
9. Wu F, Weng S, Li C, Sun J, Li L, Gao Q. Submandibular gland transfer for the prevention of postradiation xerostomia in patients with head and neck cancer: a systematic review and meta-analysis. *ORL J Otorhinolaryngol Relat Spec*. 2015;77(2):70-86. Erratum in: *ORL J Otorhinolaryngol Relat Spec*. 2015;77(5):320.
10. Gomez DR, Estilo CL, Wolden SL, et al. Correlation of osteoradionecrosis and dental events with dosimetric parameters in intensity-modulated radiation therapy for head-and-neck cancer. *Int J Radiat Oncol Biol Phys* 2011;81:e207-e213.
11. Lee IJ, Koom WS, Lee CG, et al. Risk factors and dose-effect relationship for mandibular osteoradionecrosis in oral and oropharyngeal cancer patients. *Int J Radiat Oncol Biol Phys* 2009;75:1084-1091.
12. Special Section on the MASCC/ISOO Clinical Practice Guidelines for the Management of Mucositis - 2019 Update. (2019). *Supportive Care in Cancer*, 27(10),3927-3927.
13. Myneni Venkatasatya SR, Wang HH, Alluri S, Ciancio SG. Phosphate buffer-stabilized 0.1% chlorine dioxide oral rinse for managing medication-related osteonecrosis of the jaw. *Am J Dent*. 2017 Dec;30(6):350-352.

Таблиця 3. СТАДІЮВАННЯ TNM**Американський Об'єднаний Комітет з питань раку (AJCC) TNM-стадіювання раку ротоглотки (p16-) та гортаноглотки (8-ме вид., 2017 р.)***(не включено: p16-позитивний (p16+) рак ротоглотки та рак носоглотки)***Ротоглотка (p16-)**

- Tx** Первинну пухлину неможливо оцінити
Tis Рак in situ
T1 Пухлина 2 см або менше в діаметрі у найбільшому вимірі
T2 Пухлина більше 2 см, але менше 4 см в діаметрі у найбільшому вимірі
T3 Пухлина більше 4 см в діаметрі у найбільшому вимірі або поширюється до язикової поверхні надгортанника
T4a Помірно запущена пухлина
 Пухлина поширюється у гортань, зовнішній м'яз язика (підборідно-язиковий, під'язиково-язиковий, піднебінно-язиковий, шилоязиковий), медіальну пластинку крилоподібного відростка, тверде піднебіння, або нижню щелепу*
T4b Дуже запущена пухлина
 Пухлина поширюється на латеральний крилоподібний м'яз, латеральну пластинку крилоподібного відростка, латеральну частину носоглотки, основу черепа або вростає у сонну артерію

Примітка: *поширення на слизову язикової поверхні надгортанника з первинної пухлини основи язика та валекул не означає інвазію у гортань.

Гортаноглотка

- Tx** Первинну пухлину неможливо оцінити
Tis Рак in situ
T1 Пухлина обмежена однією ділянкою гортаноглотки і/або 2 см і менше в діаметрі у найбільшому вимірі
T2 Пухлина уражає більш, ніж 1 ділянку гортаноглотки або суміжні ділянки або більше 2 см, але менше 4 см в діаметрі у найбільшому вимірі без фіксації геміларинксу
T3 Пухлина більше 4 см в діаметрі у найбільшому вимірі або з фіксацією геміларинксу або поширюється на стравохід
T4 Помірно запущена або дуже запущена пухлина
T4a Помірно запущена пухлина
 Пухлина поширюється на щитоподібний/перснеподібний хрящ, під'язикову кістку, щитоподібну залозу, м'яз стравоходу або центральний компартмент м'яких тканин*
T4b Дуже запущена пухлина
 Пухлина поширюється на превертебральну фасцію, вростає у сонну артерію, або уражає медіастинальні структури

Примітка: *центральный компартмент м'яких тканин включає преларингеальну групу м'язів та підшкірну клітковину.

Таблиця 3 (продовження)

Американський Об'єднаний Комітет з питань раку (AJCC) TNM-стадіювання раку ротоглотки (p16-) та гортаноглотки (8-ме вид., 2017 р.)
(не включено: p16-позитивний (p16+) рак ротоглотки та рак носоглотки)

Регіонарні лімфатичні вузли (N)**Клінічно N (cN) – ротоглотка (p16–) та гортаноглотка**

- Nx** Регіонарні лімфатичні вузли неможливо оцінити
- N0** Регіонарні лімфатичні вузли без особливостей
- N1** Метастази у єдиний іпсилатеральний лімфатичний вузол, 3 см і менше у найбільшому вимірі та ENE(-)
- N2** Метастази у єдиний іпсилатеральний лімфатичний вузол, більше 3 см, але менше 6 см у найбільшому вимірі та ENE(-); або множинні іпсилатеральні лімфатичні вузли менше 6 см у найбільшому вимірі та ENE(-); або білатеральні або контрлатеральні лімфатичні вузли менше 6 см у найбільшому вимірі та ENE(-)
- N2a** Метастази у єдиний іпсилатеральний лімфатичний вузол, більше 3 см, але менше 6 см у найбільшому вимірі та ENE(-)
- N2b** Метастази у множинні іпсилатеральні лімфатичні вузли менше 6 см у найбільшому вимірі та ENE(-)
- N2c** Метастази у білатеральні або контрлатеральні лімфатичні вузли менше 6 см у найбільшому вимірі та ENE(-)
- N3** Метастази у лімфатичний вузол, більше 6 см у найбільшому вимірі та ENE(-); або метастази в будь-які лімфатичні вузли та клінічно явні ENE(+)
- N3a** Метастази у лімфатичний вузол, більше 6 см у найбільшому вимірі та ENE(-);
- N3b** Метастази в будь-які лімфатичні вузли та клінічно явні ENE(+)

Примітка: – позначка “U” або “L” може використовуватись для будь-якої категорії N для позначення метастазів вище (U) або нижче (L) рівня перснеподібного хряща.

Клінічне та патоморфологічне ENE слід записувати однаково, як ENE(-) або ENE(+).

Використано з дозволу Американської колегії хірургів, Чикаго, Іллінойс. Першоджерело цієї інформації – AJCC Cancer Staging Manual, Eight Edition (2017) видано Springer International Publishing. (Для повного ознайомлення відвідайте www.springer.com)

Таблиця 3 (продовження)

Американський Об'єднаний Комітет з питань раку (AJCC) TNM-стадіювання раку ротоглотки (p16-) та гортаноглотки (8-ме вид., 2017 р.)
(не включено: p16-позитивний (p16+) рак ротоглотки та рак носоглотки)

Регіонарні лімфатичні вузли (N)**Патологічно N (cN) – ротоглотка (p16-) та гортаноглотка**

Nx	Регіонарні лімфатичні вузли неможливо оцінити
N0	Регіонарні лімфатичні вузли без особливостей
N1	Метастаз у єдиний іпсилатеральний лімфатичний вузол, 3 см і менше у найбільшому вимірі та ENE(-)
N2	Метастаз у єдиний іпсилатеральний лімфатичний вузол, більше 3 см, але менше 6 см у найбільшому вимірі та ENE(-); або множинні іпсилатеральні лімфатичні вузли менше 6 см у найбільшому вимірі та ENE(-); або білатеральні або контрлатеральні лімфатичні вузли менше 6 см у найбільшому вимірі та ENE(-)
N2a	Метастаз у єдиний іпсилатеральний лімфатичний вузол, більше 3 см, але менше 6 см у найбільшому вимірі та ENE(-)
N2b	Метастази у множинні іпсилатеральні лімфатичні вузли менше 6 см у найбільшому вимірі та ENE(-)
N2c	Метастази у білатеральні або контрлатеральні лімфатичні вузли менше 6 см у найбільшому вимірі та ENE(-)
N3	Метастаз в лімфатичний вузол більше ніж 6 см в найбільшому розмірі і ENE(-); або метастаз в один іпсилатеральний лімфатичний вузол більше ніж 3 см у найбільшому розмірі і ENE(+); або множинні іпсилатеральні, білатеральні, або контрлатеральні лімфатичні вузли, будь який з ENE(+); або метастаз в один контрлатеральний лімфатичний вузол будь якого розміру і ENE(+)
N3a	Метастази у лімфатичний вузол, більше 6 см у найбільшому вимірі та ENE(-);
N3b	Метастаз в один іпсилатеральний лімфатичний вузол більше ніж 3 см у найбільшому розмірі і ENE(+); або множинні іпсилатеральні, білатеральні, або контрлатеральні лімфатичні вузли, будь який з ENE(+); або метастаз в один контрлатеральний лімфатичний вузол будь якого розміру і ENE(+)

Примітка: позначка "U" або "L" може використовуватись для будь якої категорії N для позначення метастазів вище (U) або нижче (L) рівня перснеподібного хряща.
Клінічне та патоморфологічне ENE слід записувати однаково, як ENE(-) або ENE(+).

Віддалені метастази (M)

M0	Немає віддалених метастазів
M1	Віддалені метастази

Ступінь диференціації (G)

Gx	Диференціацію неможливо оцінити
G1	Високодиференційована пухлина
G2	Помірnodиференційована пухлина
G3	Низькодиференційована пухлина

Прогностична група

Стадія 0	Tis	N0	M0
Стадія I	T1	N0	M0
Стадія II	T2	N0	M0
Стадія III	T3	N0	M0
	T1	N1	M0
	T2	N1	M0
	T3	N1	M0
Стадія IVA	T1	N2	M0
	T2	N2	M0
	T3	N2	M0
	T4a	N0, N1, N2	M0
Стадія IVB	T4b	Будь яке N	M0
	Будь яке T	N3	M0
Стадія IVC	Будь яке T	Будь яке N	M1

Використано з дозволу Американської колегії хірургів, Чикаго, Іллінойс. Першоджерело цієї інформації – AJCC Cancer Staging Manual, Eight Edition (2017) видано Springer International Publishing. (Для повного ознайомлення відвідайте www.springer.com)

Таблиця 5

**Американський Об'єднаний Комітет з питань раку (AJCC)
Система TNM стадіювання раку гортані (8-ма редакція, 2017)**

(не включені неепітеліальні пухлини, такі як: пухлини лімфоїдної тканини, м'яких тканин, кісток та хрящів, меланома слизової оболонки губи та ротової порожнини)

Первинна пухлина (T)

TX Первинну пухлину неможливо оцінити

Tis Карцинома in situ

Надголосникова ділянка

T1 Пухлина обмежена однією анатомічною структурою надголосникової ділянки з нормальною рухомістю голосових складок

T2 Пухлина проростає слизову оболонку більш ніж однієї анатомічної структури надголосникової ділянки (такі як: слизова оболонка кореня язика, валекула надгортанника, медіальна стінка грушеподібного синуса) без фіксації гортані

T3 Пухлина обмежена гортанню з фіксацією голосових складок і/або проростає у наступні структури: заперсноподібну ділянку, переднадгортанний простір, навкологлотковий простір, і/або внутрішній шар щитоподібного хряща

T4 Помірно або значно розповсюджена пухлина

T4a Локально розповсюджена пухлина

Пухлина проростає через зовнішній шар щитоподібного хряща і/або проростає тканини поза межами гортані (такі як: трахея, м'які тканини шиї, включаючи глибокі м'язи язика, ремінні м'язи, щитоподібну залозу або стравохід)

T4b Значно розповсюджена пухлина

Пухлина проростає у превертебральний простір, охоплює сонну артерію, або проростає у медіастинальні структури

Голосникова ділянка

T1 Пухлина обмежена голосовою складкою/складками (може поширюватись на передню або задню комісуру) зі збереженням рухомості голосових складок

T1a Пухлина обмежена однією голосовою складкою

T1b Пухлина поширюється на обидві голосові складки

T2 Пухлина поширюється у над- і/або підголосникову ділянку і/або обмеження рухливості голосових складок

T3 Пухлина обмежена гортанню з фіксацією голосових складок і/або проростає в навкологлотковий простір і/або внутрішній шар щитоподібного хряща

T4 Помірно або значно розповсюджена пухлина

T4a Локально розповсюджена пухлина

Пухлина проростає через зовнішній шар щитоподібного хряща і/або проростає тканину поза межами гортані (такі як: трахея, персноподібний хрящ, м'які тканини шиї, включаючи глибокі м'язи язика, ремінні м'язи, щитоподібну залозу або стравохід)

T4b Значно розповсюджена пухлина

Пухлина проростає у превертебральний простір, охоплює сонну артерію, або проростає у медіастинальні структури

Підголосникова ділянка

T1 Пухлина обмежена підголосниковою ділянкою

T2 Пухлина поширюється на голосову складку/складки з їх нормальною або обмеженою рухомістю.

T3 Пухлина обмежена гортанню з фіксацією голосових складок і/або проростає в навкологлотковий простір і/або внутрішній шар щитоподібного хряща

T4 Помірно або значно розповсюджена пухлина

T4a Локально розповсюджена пухлина

Пухлина проростає через зовнішню поверхню щитоподібного хряща і/або проростає тканину поза межами гортані (такі як: трахея, м'які тканини шиї, включаючи глибокі м'язи язика, ремінні м'язи, щитоподібну залозу або стравохід)

T4b Значно розповсюджена пухлина

Пухлина проростає у превертебральний простір, охоплює сонну артерію, або проростає у медіастинальні структури

Таблиця 5 – Продовження

**Американський Об'єднаний Комітет з питань раку (AJCC)
Система TNM стадіювання раку гортані (8-ма редакція, 2017)**

(не включені неепітеліальні пухлини, такі як: пухлини лімфоїдної тканини, м'яких тканин, кісток та хрящів, меланома слизової оболонки губи та ротової порожнини)

Регіонарні лімфатичні вузли (N) Клінічне стадіювання категорії N (cN)

- NX** Лімфатичні вузли неможливо оцінити
- N0** Немає метастазів у лімфатичні вузли
- N1** Метастаз в один іпсилатеральний лімфатичний вузол 3 см, або менше в найбільшому розмірі, ENE(-)
- N2** Метастаз в один іпсилатеральний лімфатичний вузол більше, ніж 3 см, але не більше, ніж 6 см у найбільшому розмірі та ENE(-);
або метастази в множинні іпсилатеральні лімфатичні вузли не більше, ніж 6 см у найбільшому розмірі та ENE(-);
або метастази в білатеральні, або контрлатеральні лімфатичні вузли не більше, ніж 6 см у найбільшому розмірі та ENE(-)
- N2a** Метастаз в один іпсилатеральний лімфатичний вузол більше, ніж 3 см, але не більше, ніж 6 см у найбільшому розмірі та ENE(-)
- N2b** Метастази в множинні іпсилатеральні лімфатичні вузли не більше ніж 6 см у найбільшому розмірі та ENE(-)
- N2c** Метастази в білатеральні або контрлатеральні лімфатичні вузли не більше, ніж 6 см у найбільшому розмірі та ENE(-)
- N3** Метастаз в лімфатичний вузол більше, ніж 6 см у найбільшому розмірі та ENE(-);
або метастаз в будь який лімфатичний вузол (вузли) з клінічно верифікованим ENE(+)
- N3a** Метастаз в лімфатичний вузол більше, ніж 6 см у найбільшому розмірі та ENE(-)
- N3b** Метастаз в будь який лімфатичний вузол (вузли) з клінічно верифікованим ENE(+)

Примітка: позначка "U" або "L" може використовуватись для будь-якої категорії N для позначення метастазів вище (U) або нижче (L) рівня перснеподібного хряща.

Клінічне та патоморфологічне ENE слід записувати однаково, як ENE(-) або ENE(+).

Коментар робочої групи: На момент розробки даної клінічної настанови патогістологічні лабораторії в Україні обмежено застосовують TNM-8 та принципи морфологічного визначення екстранодального поширення (ENE) та країв резекції (див. додаток 2).

Використано з дозволу Американської колегії хірургів, Чикаго, Іллінойс. Першоджерело цієї інформації – AJCC Cancer Staging Manual, Eight Edition (2017) видано SpringerInternational Publishing. (Для повного ознайомлення відвідайте www.springer.com)

Таблиця 5 – Продовження

Американський Об'єднаний Комітет з питань раку (AJCC)

Система TNM стадіювання раку гортані (8-ма редакція, 2017)

(не включені неепітеліальні пухлини, такі як: пухлини лімфоїдної тканини, м'яких тканин, кісток та хрящів, меланома слизової оболонки губи та ротової порожнини)

Патоморфологічне стадіювання категорії N (pN)

NX	Лімфатичні вузли неможливо оцінити
N0	Немає метастазів у лімфатичні вузли
N1	Метастаз в один іпсилатеральний лімфатичний вузол 3 см, або менше в найбільшому розмірі, ENE(-)
N2	Метастаз в один іпсилатеральний лімфатичний вузол не більше, ніж 3 см у найбільшому розмірі та ENE(+); або більше ніж 3 см, але не більше, ніж 6 см у найбільшому розмірі та ENE(-); або метастази в множинні іпсилатеральні лімфатичні вузли не більше, ніж 6 см у найбільшому розмірі та ENE(-); або метастази у білатеральні або контрлатеральні лімфатичні вузли не більше, ніж 6 см у найбільшому розмірі та ENE(-)
N2a	Метастаз в один іпсилатеральний лімфатичний вузол не більше, ніж 3 см у найбільшому розмірі та ENE(+); або більше ніж 3 см, але не більше, ніж 6 см у найбільшому розмірі та ENE(-)
N2b	Метастази у множинні іпсилатеральні лімфатичні вузли не більше, ніж 6 см у найбільшому розмірі та ENE(-)
N2c	Метастази у білатеральні або контрлатеральні лімфатичні вузли не більше, ніж 6 см у найбільшому розмірі та ENE(-)
N3	Метастаз в лімфатичний вузол більше ніж 6 см в найбільшому розмірі і ENE(-); або метастаз в один іпсилатеральний лімфатичний вузол більше ніж 3 см у найбільшому розмірі і ENE(+); або множинні іпсилатеральні, білатеральні, або контрлатеральні лімфатичні вузли, будь який з ENE(+); або в один контрлатеральний лімфатичний вузол будь якого розміру і ENE(+)
N3a	Метастаз в лімфатичний вузол більше ніж 6 см в найбільшому розмірі і ENE(-)
N3b	Метастаз в один іпсилатеральний лімфатичний вузол більше ніж 3 см у найбільшому розмірі і ENE(+); або множинні іпсилатеральні, білатеральні, або контрлатеральні лімфатичні вузли, будь який з ENE(+); або в один контрлатеральний лімфатичний вузол будь якого розміру і ENE(+)

Віддалені метастази (M)

M0	Немає віддалених метастазів
M1	Віддалені метастази

Ступінь диференціації (G)

GX	Диференціацію неможливо оцінити
G1	Високодиференційована пухлина
G2	Помірnodиференційована пухлина
G3	Низькодиференційована пухлина

Прогностичне стадіювання

Стадія 0	Tis	N0	M0
Стадія I	T1	N0	M0
Стадія II	T2	N0	M0
Стадія III	T3	N0	M0
	T1	N1	M0
	T2	N1	M0
	T3	N1	M0
Стадія IVA	T1	N2	M0
	T2	N2	M0
	T3	N2	M0
	T4a	N0, N1, N2	M0
Стадія IVB	Будь яке T	N3	M0
	T4b	Будь яке N	M0
Стадія IVC	Будь яке T	Будь яке N	M1

*Примітка: позначка "U" або "L" може використовуватись для будь-якої категорії N для позначення метастазів вище (U) або нижче (L) рівня перснеподібного хряща.

Клінічне та патоморфологічне ENE слід записувати однаково, як ENE(-) або ENE(+).

Категорії NCCN щодо Доказів та Консенсусу	
Категорія 1	Заснована на доказах високого рівня, існує єдиний консенсус серед членів NCCN щодо того, що втручання є доцільним.
Категорія 2A	Заснована на доказах нижчого рівня, існує єдиний консенсус серед членів NCCN щодо того, що втручання є доцільним.
Категорія 2B	Заснована на доказах нижчого рівня, існує консенсус серед членів NCCN щодо того, що втручання є доцільним.
Категорія 3	Заснована на доказах будь якого рівня, є серйозні розбіжності серед членів NCCN щодо того, що втручання є доцільним.

Всі рекомендації відносяться до категорії 2A, якщо інше не зазначено.

Категорії NCCN щодо Втручань	
Бажане втручання	Втручання, що засновані на вищій ефективності, безпеці, доказах і, коли це доречно, доступності.
Інше рекомендоване втручання	Інші втручання, що можуть бути дещо менш ефективними, більш токсичними, або бути заснованими на менш вірогідних даних; або значно менш доступні для подібних результатів.
Корисно за певних обставин	Інші втручання, що можуть використовуватись для окремих популяцій пацієнтів (визначається з рекомендацією).

Всі рекомендації вважаються доречними.

Пухлини голови та шиї **Рак голови та шиї – обговорення**

MS-2...MS-32

Огляд

У Рекомендаціях NCCN для пухлин голови та шиї розглядаються пухлини губи, ротової порожнини, глотки, гортані та приносних пазух; також розглядаються метастази у лімфатичні вузли шиї без виявленого первинного вогнища, рак слинних залоз та меланома слизової оболонки. За оцінками, у 2020 році буде виявлено близько 65 630 нових випадків раку порожнини рота, глотки та гортані, що становить близько 3,6% нових випадків раку в США [1]. За оцінками, за той самий період часу буде діагностовано 14 500 смертей від раку голови та шиї [1]. Плоскоклітинна карцинома або її гістологічні підтипи виявляються у більше, ніж 90% цих пухлин. Зловживання алкоголем та тютюном є найбільш поширеними етіологічними чинниками раку порожнини рота, гортано-глотки, гортані та не пов'язаного з вірусом папіломи людини (ВПЛ) раку ротоглотки. Оскільки весь епітелій травного і дихального тракту може піддаватися впливу цих канцерогенів, пацієнти з раком голови та шиї схильні до ризику виникнення синхронних первинних пухлин і розвитку додаткових первинних пухлин голови та шиї, легень, стравоходу та інших органів, на які впливають ті самі чинники ризику.

Стадія захворювання прогнозує показники виживаності та визначає тактику ведення пацієнтів з раком голови та шиї. Як правило, захворювання I або II стадії визначає відносно невелику первинну пухлину без ураження регіонарних лімфатичних вузлів. Рак III або IV стадії зазвичай включає в себе більші первинні пухлини, які можуть уражати суміжні структури та/або поширюватися на регіонарні лімфатичні вузли. На момент встановлення діагнозу віддалені метастази зустрічаються рідше, ніж при раку легень і стравоходу. Більш занедбані стадії за класифікацією TNM пов'язують з гіршою виживаністю.

Критерії пошуку літератури та методологія оновлення рекомендацій

Перед оновленням цієї версії Рекомендацій NCCN для пухлин голови та шиї був виконаний електронний пошук у базі даних PubMed для отримання ключової літератури в області раку голови та шиї з використанням таких пошукових термінів: (рак голови та шиї) або (рак губи) або (рак порожнини рота) або (рак ротоглотки) або (рак гортано-глотки) або (рак носоглотки або (рак гортані) або (пухлина параназальних пазух) або (пухлина етмоїдального синусу) або (пухлина верхньощелепного синусу) або (пухлина слинної залози) або (меланома слизових оболонок, голова) або (меланома слизових оболонок, шия). База даних PubMed була обрана тому, що вона залишається найбільш широко використовуваним ресурсом для медичної літератури та індексує рецензовану біомедичну літературу [2].

Інфекція, викликана вірусом папіломи людини

ВПЛ-інфекція є причиною переважно плоскоклітинного раку ротоглотки (особливо раку мигдаликів та кореня язика) [3-10]. Однак невелика кількість випадків плоскоклітинних карцином порожнини рота, гортані, носоглотки і приносних пазух є ВПЛ-позитивними [11], і 50% пацієнтів з метастазами плоскоклітинного раку у ЛВ шиї без встановленого первинного вогнища є ВПЛ-позитивними [12]. У США зростає загальна захворюваність ВПЛ-позитивним раком ротоглотки, в той час як захворюваність ВПЛ-негативним (у першу чергу пов'язаним з тютюнопалінням і вживанням алкоголю) раком знижується [13]. Пацієнти з ВПЛ-позитивним раком, як правило, мають молодший вік [10, 14]; хоча серед літніх людей зростає частота ВПЛ-позитивного раку ротоглотки [15, 16]. Наявність ВПЛ 16 типу у ротовій порожнині збільшує ризик виникнення раку ротоглотки [3, 9, 17, 18], з приводу цього встановлено потужний причинно-наслідковий зв'язок [3, 17]. Переважну більшість решта фракції, що може бути пов'язана з випадками ВПЛ-асоційованого раку складає ВПЛ 18, 33 і 35 типу [10]. Експресія ВПЛ онкогенів E6 і E7 інактивує білки-супресори пухлини p53 і pRb, відповідно, які сприяють геномній нестабільності та розвитку раку [19]. Генетичне профілювання ВПЛ-позитивного раку продемонструвало, що він генетично відрізняється від ВПЛ-негативного раку голови та шиї [20]. Хоча деякі види раку

неорофарингеальної ділянки є ВПЛ-позитивними [11, 21-23], наразі не рекомендується проводити рутинне тестування на рак неорофарингеальної ділянки [24].

Аналіз Національного опитування стану здоров'я та харчування у США (2011-2014), який включав 2 627 дорослих у віці від 18 до 33 років, показав, що вакцинація проти ВПЛ була пов'язана зі зниженням поширеності ВПЛ вакцинного типу та переважанням ВПЛ у порожнині рота (0,1% у щеплених осіб проти 1,6% в нещеплених осіб; $p=0,008$) [25]. Крім того, вакцинація проти ВПЛ у США забезпечила формування колективного імунітету до ВПЛ 16 (оральної форми), 18, 6 і 11 типів у нещеплених чоловіків [26]. Рандомізовані клінічні дослідження щодо вивчення ефективності вакцин проти ВПЛ у профілактиці ВПЛ-інфекцій порожнини рота на сьогоднішній день не проводились. Хоча дані клінічних досліджень ще недоступні для типів ВПЛ, які викликають зазначений вище рак голови та шиї, вони включені в дев'ятивалентну вакцину проти ВПЛ. Оскільки існують докази того, що вакцинація запобігає раку шийки матки та анального каналу, пов'язаному з ВПЛ [27-29], FDA у 2020 році розширило показання до вакцинації проти ВПЛ, включивши до них профілактику ВПЛ-інфекцій порожнини рота та пов'язаних з ними раків ротоглотки.

Пацієнти з місцево-поширеним ВПЛ-позитивним раком голови та шиї мають кращу відповідь на лікування та виживаність (загальну виживаність [OS] та виживаність без прогресування захворювання [PFS]) порівняно з ВПЛ-негативними пухлинами [12, 30-35]. Відповідь на лікування у пацієнтів, які отримують променеву терапію (ПТ) або хіміопроменевию терапію є кращою [30, 36, 37]. Мета-аналіз, що включав 18 досліджень з 4 424 пацієнтами з плоскоклітинним раком голови та шиї, показав, що пацієнти з пухлинами, які є як ВПЛ-позитивними, так і p16-позитивними, мали кращу 5-річну OS і 5-річну виживаність без ознак захворювання (DFS) у порівнянні з пацієнтами з пухлинами, які є ВПЛ-негативними/p16негативними, ВПЛ-позитивними/p16-негативними і ВПЛ-негативними/p16позитивними [38]. Пацієнти з пухлинами, які є ВПЛ-негативними/p16позитивними, мали вищу 5-річну OS порівняно з пацієнтами з пухлинами, які є p16-негативними (незалежно від статусу ВПЛ). Аналіз неорофарингеального плоскоклітинного раку голови та шиї показав неоднозначні результати щодо того, чи асоціюється p16-позитивне захворювання з кращим прогнозом [39-43]. Аналіз даних з проспективних клінічних досліджень RTOG (радіологічної онкологічної групи) показав, що p16-позитивні пацієнти з неорофарингеальним плоскоклітинним раком голови та шиї мають вищі показники OS (BP 0,56; 95% ДІ 0,35-0,89; $p=0,01$) та PFS (BP 0,63; 95% ДІ 0,42-0,95; $p=0,03$) [39]. Це дослідження також показало, що p16-позитивний орофарингеальний рак асоціюється з кращою OS, ніж p16-позитивний неорофарингеальний плоскоклітинний рак голови та шиї (BP 0,48; 95% ДІ 0,30-0,78), у той час як при p16негативному захворюванні статистично значущої різниці для OS між орофарингеальним та неорофарингеальним раком не встановлено.

Вивчався зв'язок між ВПЛ та іншими прогностичними або предиктивними факторами, такими як стаж куріння та стадія захворювання [44-46]. Наприклад, аналіз пацієнтів з раком ротоглотки, включених у клінічне дослідження RTOG 9003 або 0129 ($n=165$), показав, що куріння було пов'язане із зниженням OS та PFS, незалежно від статусу p16 [44]. Ретроспективний аналіз клінічного дослідження показав відсутність різниці у частоті віддалених метастазів у пацієнтів з p16-позитивним захворюванням порівняно з пацієнтами з p16-негативним захворюванням [30]. Додаткові аналізи встановили, що пацієнти із категорією T4 або N3 або радіологічно виявленими лімфатичними вузлами можуть мати гірший прогноз і тому повинні бути виключені з клінічних досліджень, які мають схеми зниження інтенсивності лікування [47-50].

Підходи до лікування

Локалізація новоутворення, стадія та морфологічні дані визначають рекомендації до лікування (наприклад, відповідну хірургічну процедуру, цілі опромінення, дозу та фракціонування опромінення, показання до системної терапії). Одномодальне лікування за допомогою операції або ПТ зазвичай рекомендується приблизно для 30-40% пацієнтів з ранньою стадією захворювання (стадія I або II). Хірургічне втручання та ПТ призводять до аналогічної виживаності у багатьох

випадках раку голови та шиї, але хірургічне втручання, як правило, краще для раку порожнини рота та навколоносових пазух, тоді як ПТ з хіміотерапією або без неї майже завжди краща для всіх стадій раку носоглотки. Вибір між хірургічним втручанням та ПТ часто ґрунтується на досвіді медичного закладу та/або передбачуваними ускладненнями цих варіантів лікування. З розвитком нових технік ПТ та менш інвазивної хірургії, а також покращенням підтримуючої терапії пацієнтам, які отримують системну терапію, частота ускладнень також змінюється. Комбінована терапія зазвичай рекомендується приблизно 60% пацієнтів з місцевим або регіонарно занедбаним захворюванням на момент встановлення діагнозу.

Участь у клінічних дослідженнях є кращим або рекомендованим варіантом лікування у багатьох ситуаціях. Розробляючи ці Рекомендації NCCN, члени панелі намагалися зробити їх науково обґрунтованими, одночасно забезпечивши консенсус щодо прийнятної діапазону варіантів лікування. У численних популяційних дослідженнях пацієнти, які пройшли лікування в центрах з великим обсягом роботи, мають кращі результати порівняно з пацієнтами, які пройшли лікування в центрах з малим обсягом роботи [51-55].

Залучення мультидисциплінарної команди

Для початкової оцінки та розробки плану лікування пацієнта з раком голови та шиї потрібна багатопрофільна команда медичних працівників, які мають досвід догляду за такими пацієнтами [56, 57]. Крім того, лікування та профілактика наслідків після операції, ПТ та системної терапії (наприклад, біль, лімфатичний набряк та спазм м'язів шиї, ксеростомія, дисфагія, проблеми з мовленням та ковтанням, депресія) потребує наявності фахівців, знайомих з такими ускладненнями [58, 59]. Подальше спостереження має включати в себе комплексне обстеження органів голови та шиї, підтримуючу терапію та реабілітацію (див. розділ *Рекомендації щодо спостереження* у Рекомендаціях NCCN для пухлин голови та шиї) [56]. Адекватна харчова підтримка може допомогти запобігти серйозній втраті ваги у пацієнтів, які отримують лікування з приводу раку голови та шиї; тому пацієнтам слід рекомендувати відвідувати дієтолога при встановленні діагнозу і за необхідності під час та після лікування (див. розділ *Принципи харчування* у Рекомендаціях NCCN пухлин голови та шиї та розділ *Принципи харчування та підтримуючої терапії* далі по тексту) [60]. Слід надавати стоматологічну допомогу для профілактики та лікування наслідків ПТ (див. розділ *Оцінка стану зубів* у Рекомендаціях NCCN для пухлин голови та шиї). До та після лікування рекомендується пройти обстеження у логопеда та фахівця з проблем ковтання. Пацієнти мають ризик розвитку депресії у зв'язку з раком голови та шиї та його наслідками, тому рекомендується проводити скринінг на депресію (див. Рекомендації NCCN щодо подолання пригніченого стану) [61-64]. Молодшим пацієнтам слід пропонувати консультації з питань фертильності/репродукції [див. Рекомендації NCCN щодо онкології підлітків та молодих дорослих]. Конкретні компоненти підтримки пацієнта та подальшого спостереження перераховані в алгоритмі (див. розділ *Командний підхід* у Рекомендаціях NCCN для пухлин голови та шиї). Члени панелі також рекомендують за необхідності звертатися до Рекомендацій NCCN щодо паліативної допомоги та Рекомендацій NCCN щодо знеболювання при раку у дорослих пацієнтів. Пацієнти повинні бути добре проінформовані про ризики, переваги та потенційні результати варіантів лікування та в повній мірі залучені до процесу спільного прийняття рішень.

Паління сигарет пов'язане щонайменше з 30% смертей від раку [65]. Отже, слід оцінити історію тютюнопаління пацієнтами. Пацієнтів слід заохочувати до припинення паління (і утримання від паління) і до зміни споживання алкоголю, якщо воно є надмірним, оскільки ці звички знижують ефективність лікування і негативно впливають на здоров'я в цілому [6668]. Інформацію про ресурси та підтримку щодо припинення паління можна знайти у Рекомендаціях NCCN щодо припинення паління.

Резектабельна та нерезектабельна хвороба

Термін *нерезектабельна* суперечить формальному його визначенню фахівцями раку голови та шиї. Досвід хірурга і підтримка від реконструктивних хірургів, фізіотерапевтів та ортопедів часто сильно впливають на рекомендації, особливо в установах, де лікують лише кілька пацієнтів

з місцево-поширеним раком голови та шиї. Інститути-учасники NCCN мають команди із великим досвідом у лікуванні раків голови та шиї і підтримують принцип багатопрофільної інфраструктури, необхідної для реконструкції і відновлення. Рак у пацієнта вважається нерезектабельним, якщо хірурги голови та шиї з інститутів-учасників NCCN не вважають, що вони можуть видалити всю пухлину в анатомічних межах або якщо вони впевнені у недосягненні місцевого контролю за пухлиною після операції (навіть при додаванні ПТ). Як правило, ці нерезектабельні пухлини щільно пов'язані з превертебральною фасцією, шийними хребцями, основою черепа, плечовим сплетенням, глибокими м'язами шиї, структурами середостіння або сонною артерією (див. розділ Принципи хірургії у Рекомендаціях NCCN для пухлин голови та шиї. Нерезектабельні пухлини пов'язані із загальним поганим прогнозом.

Нерезектабельні пухлини слід відрізнити від неоперабельних пухлин у пацієнтів, в яких конституційні особливості виключають операцію (навіть якщо рак може бути легко резекованим з невеликою кількістю ускладнень). Крім того, певна підгрупа пацієнтів відмовиться від хірургічного лікування, але їх пухлини також не повинні вважатися нерезектабельними. Для деяких пацієнтів адекватні варіанти реконструкції можуть бути відсутніми, тому захворювання пацієнта вважається функціонально нерезектабельним. Як приклад, можна зазначити двосторонню екзентерацію орбіти або екзентерацію єдиного ока, яке бачить, велику резекцію нижньої щелепи без варіантів реконструкції або повну фарингектомію, коли відновлення травного тракту неможливе. Хоча це рідкісні випадки, вплив на якість життя й потреба в постійному підтримуючому догляді залишаються важливим відкритим питанням. Хоча локально і регіонарно захворювання може бути видалене хірургічним шляхом, пацієнти з віддаленими метастазами зазвичай розглядаються ніби первинна пухлина є нерезектабельною. Таким чином, вибір пацієнта або очікування лікаря щодо лікування і ускладнень буде впливати або визначати характер лікування. Пацієнти з резектабельними пухлинами, які також можуть бути адекватно проліковані без хірургічного втручання, складають дуже важливу групу. Початкове лікування з тільки ПТ або ПТ у поєднанні з ХТ може представляти еквівалентні або кращі підходи у порівнянні з хірургією у цих людей. Хоча такі пацієнти не можуть пройти операцію, їх пухлини не повинні бути позначені як нерезектабельні. Їх хвороба, як правило, набагато менш поширена, ніж ті, в яких пухлина дійсно не може бути видалена.

Коморбідність та якість життя

Коморбідність

Коморбідність передбачає наявність супутніх захворювань (в доповнення до раку голови та шиї), які можуть вплинути на діагностику, лікування і прогноз. Документація щодо коморбідності має важливе значення для полегшення вибору оптимального лікування. Коморбідність, як відомо, є сильним незалежним предиктором смертності у пацієнтів з раком голови та шиї [69,70]; вона також впливає на вартість догляду, використання ресурсів охорони здоров'я та якість життя пацієнта [71-73]. Опитувальник «Оцінка коморбідності у дорослих-27» (АСЕ-27) є валідованим інструментом для оцінки коморбідності при різних типах раку, включаючи раки голови та шиї [74]. Важливим фактором під час інтерпретації опублікованих даних з клінічних досліджень є можливість застосувати ці результати до пацієнтів із значними супутніми захворюваннями, оскільки вони могли бути неприйнятими/виключеними з таких досліджень.

Якість життя

Якість життя пов'язана зі здоров'ям має важливе значення у хворих на рак голови та шиї. Ці пухлини впливають на основні фізіологічні функції (тобто, здатність жувати, ковтати і дихати), почуття (смак, запах, слух), і виключно людські характеристики (тобто, зовнішній вигляд, голос). *Стан здоров'я* описує індивідуальні фізичні, емоційні і соціальні можливості та обмеження. *Функція і активність* вказує наскільки фізична особа зможе виконувати важливі ролі, завдання або види діяльності. *Якість життя* відрізняється, оскільки центральна увага приділяється значенню (визначеному тільки для пацієнта), що людина переносить на свій стан здоров'я і функції.

Для вимірювання якості життя рекомендується використання шкали, яка заповнюється пацієнтом [75]. Для оцінки якості життя при пухлинах голови та шиї існують 3 валідовані шкали: 1) Шкала якості життя Вашингтонського університету (UW-QOL) [76]; 2) Опитувальник шкали якості життя Європейської організації з дослідження та лікування раку (EORTC-HN35) [77]; 3) Модуль функціональної оцінки терапії раку голови і шиї (FACT-H&N) [78]. Шкала оцінки функціонального статусу – це шкала функціонального стану пацієнта, яку оцінює клініцист – вона широко застосовується для пацієнтів з раком голови та шиї [79].

Візуалізація раку голови та шиї

Правильний вибір та використання методів візуалізації має вирішальне значення для належного лікування хворих на рак голови та шиї. Візуалізація первинної пухлини виконується за допомогою КТ і/або МРТ. МРТ, як правило, краще, ніж КТ для пацієнтів із симптомами ураження черепних нервів або для оцінки ураження черепних нервів або пухлин, які уражають основу черепа. З іншої сторони КТ доповнює МРТ при оцінці кісткової ерозії або інвазії хряща, які можуть виникати при деяких пухлинах голови та шиї. У хворих на рак ротової порожнини та ураженням кісток МРТ необхідна для оцінки ступеня інвазії кісткового мозку, а КТ може бути доречною для оцінки ерозії кортикального шару кістки або періостальної інвазії. У пацієнтів з синоназальними пухлинами МРТ корисна для диференціювання пухлини від заблокованих пазух або виділень і для оцінки внутрішньочерепного ураження або ураження твердої мозкової оболонки. Оцінка метастазів у лімфатичних вузлах може бути виконана за допомогою КТ або МРТ, залежно від первинного вогнища, хоча обидва методи мають низьку точність у порівнянні з ПЕТ/КТ з ФДГ [80]. Зрештою, вибір КТ або МРТ повинен визначатися інформацією, яку необхідно отримати; регулярне призначення обох методів може бути недоцільним.

Є докази, що підтверджують перевагу ПЕТ/КТ з ФДГ для виявлення локорегіонарних та віддалених метастазів у пацієнтів з раком голови та шиї. Мета-аналіз, що включає 18 досліджень, показав, що позитивна прогностична цінність та негативна прогностична цінність ПЕТ/КТ з ФДГ для виявлення ураження шийних лімфатичних вузлів у пацієнтів з клінічно негативними регіонарними ЛВ становить 0,62 (95% ДІ 0,55-0,69) та 0,83 (95% ДІ 0,79-0,86) відповідно, згідно з аналізом на основі пацієнтів, що мали плоскоклітинний рак голови та шиї [81]. Слід зазначити, що негативна прогностична цінність склала 0,96 (95% ДІ 0,95-0,97) при аналізі рівнів. Аналіз проспективного клінічного дослідження ACRIN 6685 показав, що негативна прогностична цінність становить 0,94 (95% ДІ 0,93-0,95) для ПЕТ/КТ з ФДГ при плоскоклітинному раку голови та шиї cN0 (переважно для раку порожнини рота) [82]. Результати ПЕТ/КТ змінили план хірургічного втручання у 22% пацієнтів. Якщо є сумніви щодо метастазування у певну анатомічну ділянку, то можна також провести КТ або МРТ (наприклад, КТ грудної клітини з контрастним підсиленням для оцінки метастазів у легенях та/або ураження лімфатичних вузлів середостіння; МРТ головного мозку з контрастним підсиленням для оцінки метастазів у головний мозок чи інвазії основи черепа). Злоякісні пухлини голови та шиї рідко метастазують у мозок гематогенним шляхом. Тому виконання повного дослідження мозку в рамках початкового обстеження за допомогою методів візуалізації не є рутинним.

Для пацієнтів із зубними протезами, яким, як очікується, буде проведена післяопераційна ПТ, перед лікуванням слід виконати панорамний рентгенівський знімок зубів у рамках стоматологічної оцінки (див. розділ *Оцінка стану зубів* у Рекомендаціях NCCN для пухлин голови та шиї та текст нижче). Панорамне рентгенологічне зображення верхньої та нижньої щелепи та зубів на одній плівці також корисне для оцінки зубного ряду й висоти нижньої щелепи, якщо розглядається можливість крайової резекції.

Короткострокова оцінка локорегіонарної занедбаної хвороби

Серійна візуалізація може бути частиною оцінки відповіді на лікування. Слід ретельно розглянути питання про те, який метод найкраще підходить для подальших дій. Малоімовірно, що будуть потрібні всі три методи (КТ, МРТ, ПЕТ/КТ з ФДГ), оскільки це може призвести до додаткових витрат і незручностей без істотної додаткової цінності.

Пацієнти, які отримують індукційну хіміотерапію, можуть пройти візуалізацію за допомогою КТ або МРТ після двох-трьох циклів індукції. Якщо існує висока ймовірність віддаленого метастазування, може знадобитися КТ грудної клітини або ПЕТ/КТ з ФДГ, щоб оцінити, чи слід переходити до запланованої радикальної локальної терапії.

Пацієнтам з локорегіонарною занедбаною хворобою, які перенесли хірургічне втручання, або пацієнтам з високим ризиком раннього рецидиву рекомендується післяопераційна візуалізація при наявності ознак раннього рецидиву. Це може бути необхідним для оцінки доцільності проведення запланованої ад'ювантної променевої терапії та/або для визначення цілей та доз опромінення у разі несподіваного рецидиву. Пацієнти з позитивними краями, із занедбаними категоріями T або N або з раком порожнини рота належать до групи особливого ризику швидкого рецидиву після операції [83].

Після завершення радикального лікування експертна комісія зазвичай рекомендує проводити візуалізацію через 3-4 місяці після закінчення лікування або вже через 4-8 тижнів після радикального лікування, якщо є сумніви щодо відповіді на лікування. Слід зазначити, що щойно проведене лікування може ускладнити інтерпретацію рентгенологічних досліджень, і спілкування з рентгенологом, що інтерпретує результат обстеження, важливе для того, щоб відрізнити рецидив захворювання від ефекту після лікування. Позитивні результати ПЕТ може бути вкрай важко інтерпретувати раніше, ніж через 12 тижнів після лікування, як показано в численних проспективних і ретроспективних дослідженнях [84-86].

Рекомендується проводити ретельні та регулярні подальші обстеження, щоб будь-який локальний або регіонарний рецидив був виявлений на ранній стадії. Після лікування з використанням ПТ оцінка за допомогою візуалізації (напр., КТ та/або МРТ з контрастуванням або краще ПЕТ/КТ з ФДГ) визначає необхідність проведення дисекції шиї (див. розділ *Рекомендації щодо спостереження: Після ХТ/ПТ або ПТ або оцінювання стану шиї після ПТ* у Рекомендаціях NCCN для пухлин голови та шиї) [8791]. Мета-аналіз, що містив 27 досліджень, показав, що позитивна прогностична цінність і негативна прогностична цінність для ПЕТ або ПЕТ/КТ для виявлення локальної резидуальної пухлини або рецидиву захворювання склали 52,7% і 96,3% відповідно, та 72,3% і 88,3% відповідно для виявлення резидуальної пухлини у лімфовузлах або рецидиву захворювання [86]. Якщо ПЕТ/КТ використовується для подальшого спостереження, перше сканування має бути проведене мінімум через 12 тижнів після лікування, щоб знизити частоту хибнопозитивних результатів [84-86]. Спостереження за допомогою ПЕТ/КТ у пацієнтів із занедбаним захворюванням у лімфатичних вузлах, які отримували ХТ/ПТ, дало порівнювані показники виживаності та якості життя та може бути економічно ефективнішим порівняно з плановою дисекцією шиї [92, 93]. Необхідно бути обережними щодо термінів та інтерпретації результатів ПЕТ-досліджень, оскільки хибнопозитивні результати можуть траплятись в результаті нещодавньої інфекції або запалення, пов'язаного з лікуванням.

Слід зазначити, що *повна клінічна відповідь* (напр., клінічно негативна) може бути визначена як відсутність видимих або пальпаторних ознак резидуального захворювання на шиї та відсутність будь-яких значущих знахідок на КТ або МРТ (напр., відсутність фокально патологічних або збільшених лімфатичних вузлів) [87, 94]; повна морфологічна відповідь вимагає патологічного підтвердження. Якщо при лікуванні ПТ була досягнута повна клінічна відповідь, то члени панелі рекомендують спостерігати за пацієнтом [87, 94, 95]. У пацієнтів, які мають клінічно негативну картину на шиї, ПЕТ/КТ асоціюється з негативною прогностичною цінністю від 97% до 100% [96-98]. Члени панелі також згодні з тим, що будь-який пацієнт із резидуальною хворобою після лікування з використанням ПТ повинен бути визнаний таким, що потребує хірургічної резекції при резистентному захворюванні, включаючи дисекцію шиї, якщо це показано [87]. Якщо резидуальна, персистуюча або прогресуюча хвороба нерезектабельна, такі пацієнти повинні отримувати ХТ та/або ПТ, як описано для рецидивуючого або персистуючого захворювання у Рекомендаціях NCCN для пухлин голови та шиї. Для пацієнтів з сумнівними результатами ПЕТ/КТ в ділянці шиї проспективне дослідження припускає, що повторне ПЕТ/КТ через 4-6 тижнів може допомогти виявити тих пацієнтів, за якими можна безпечно спостерігати без

хірургічної операції в ділянці шиї [99]. Спостереження за такими пацієнтами можна продовжити, якщо клінічне обстеження буде обнадійливим.

Довгострокова оцінка рецидиву захворювання

Рецидиви у хворих на рак голови та шиї зазвичай виникають у перші 3 роки після лікування, причому в цьому інтервалі рецидиви частіше виникають раніше, ніж пізніше. Існує мало доказів на користь застосування методів візуалізації для спостереження у довгостроковій перспективі (тобто через 6 місяців після лікування) у пацієнтів з негативними результатами візуалізації [85, 100], хоча відстрочені або пізні рецидиви частіше зустрічаються у пацієнтів з ВПЛ-пов'язаним раком голови та шиї [101]. Мета-аналіз, що містив сім досліджень з 577 сканами, показав, що ПЕТ/КТ з ФДГ демонструє високі показники чутливості (92%) та специфічності (91%) для виявлення рецидиву раку голови та шиї через 12 місяців після лікування [102]. Ретроспективне дослідження, яке охопило 1 114 пацієнтів з раком голови та шиї, показало, що ПЕТ/КТ-сканування, проведене через 12 та 24 місяці після закінчення лікування, з часом стає менш сумнівним [100]. Крім того, серед пацієнтів, які мали негативні результати сканування через 3 місяці, не було виявлено суттєвих відмінностей у подальшій виживаності при порівнянні пацієнтів, у яких рецидиви були виявлені за допомогою ПЕТ/КТ та пацієнтів з клінічно виявленими рецидивами. Незважаючи на це, слід визнати небезпеку віддаленого метастазування при прихованому чи безсимптомному захворюванні. Ретроспективне дослідження, проведене в одному закладі, яке охопило 123 пацієнти з раком голови та шиї, показало, що безсимптомні ураження були виявлені у 20% пацієнтів, причому в половині з них ураження грудної клітки [103].

Лікування раку голови та шиї може призвести до фіброзу та зміни анатомії, що часто викликає труднощі при фізикальному обстеженні, яких можна уникнути за допомогою наступної візуалізації. Зрештою, план довгострокового спостереження повинен враховувати локалізацію пухлини, стадію, прогностичні чинники, наявність симптомів і зміни, відповідно до результатів клінічного обстеження. УЗД шиї, яке широко доступне, недороге, безпечне і точне, може бути використане для оцінки підозрюваного метастатичного ураження лімфатичних вузлів шиї. Для ділянок, які важко візуалізувати при клінічному огляді (тобто внаслідок анатомічних особливостей або ділянок, затемнених внаслідок лікування), може бути показана щорічна рутинна візуалізація з використанням методу візуалізації до лікування (зазвичай КТ або МРТ). Питання про вплив щорічного скринінгу метастазування в легені або синхронний рак легень у пацієнтів з великим стажем тютюнопаління потребує вивчення. Для цих пацієнтів слід розглянути можливість проведення щорічної КТ грудної клітки з низькою роздільною здатністю. Багато лікарів проводять рентгенографію органів грудної клітки для скринінгу раку легень, але це не підкріплене переконливими доказами через обмежену чутливість [104,105] (див. Рекомендації NCCN щодо скринінгу раку легень).

Принципи лікування

Хірургія голови та шиї

Всі хворі перед початком лікування повинні бути оцінені хірургом онкологом – спеціалістом з пухлин голови та шиї. Крім того, вкрай важливо, щоб мультидисциплінарна оцінка і лікування були добре скоординовані. Мінімально інвазивна хірургія може бути корисною для зниження частоти ускладнень [106, 107]. Використання роботизованої хірургії зростає у США. При пухлинах голови та шиї трансоральна резекція за допомогою робота, ендоскопічні або прямі хірургічні доступи можуть запропонувати переваги у порівнянні з традиційними методами [108-110]. Післяопераційна кровотеча відзначається у 13-16% пацієнтів, яким проводиться трансоральна роботизована хірургія (TORS) [111, 112]. Ризик цього ускладнення може бути знижений за рахунок використання відповідних хірургічних стратегій (наприклад, трансцервікальної перев'язки артерій). TORS асоціюється зі сприятливими показниками якості життя та ковтання, хоча результати можуть змінюватись залежно від вихідного функціонального рівня, стадії Т та ад'ювантного лікування [113]. Оцінка, інтеграція терапії, оцінка резектабельності, резекція первинної пухлини, поля, хірургічне лікування черепно-мозкових нервів (VII, X-XII

пари), лікування при ураженні шиї (включаючи оцінку шиї після лікування), при рецидивах та виживаність обговорені у алгоритмах (див. розділ *Принципи хірургічного лікування* у Рекомендаціях NCCN для пухлин голови та шиї) [114, 115].

Дисекція шиї

Історично склалося так, що лімфодисекція шийних ЛВ (тобто, шиї) поділялася на *радикальну* або *модифіковану радикальну* лімфодисекцію шиї. При менш радикальних операціях зберігався грудинно-ключично-соскоподібний м'яз, яремна вена, додатковий нерв, або видалялися селективно певні рівні ЛВ. Панель NCCN вважає за необхідне класифікувати лімфодисекції шиї за сучасною номенклатурою; таким чином, дисекція шийних ЛВ класифікується як *комплексна* або *селективна* [116]. Чи буде при цьому збережений грудинно-ключично-соскоподібний м'яз, яремна вена або додатковий нерв не впливає на класифікацію дисекції як комплексної. Залежно від локалізації, при захворюванні N3 часто рекомендується комплексна дисекція шиї (див. Алгоритм для конкретних ділянок і Лікування шиї у розділі *Принципи хірургічного лікування* у Рекомендаціях NCCN для пухлин голови та шиї).

Селективна дисекція шиї була розроблена на основі типових шляхів поширення раку голови та шиї у регіонарні ЛВ (див. рисунок 2)[117, 118]. Селективна лімфодисекція шиї часто рекомендується для лікування хвороби при N0, хоча це залежить від локалізації (див. алгоритм для відповідної локалізації та «Лікування метастазів на шиї» у розділі «*Принципи хірургічного лікування*» у Рекомендаціях NCCN для пухлин голови та шиї). Щоб видалити ЛВ, у які найчастіше метастазує рак порожнини рота, рекомендована селективна лімфодисекція, що включає ЛВ вище під'язикового м'язу (рівні I-III та інколи верхня частина IV рівня) [116, 119]. Аналогічно, щоб видалити ЛВ, у які найчастіше метастазує рак глотки чи гортані, рекомендована селективна лімфодисекція, що включає в себе ЛВ від II до IV рівня та V рівня при необхідності [116]. Плоскоклітинний рак голови та шиї без клінічно уражених ЛВ рідко поширюється за межі, які охоплюються при селективній лімфодисекції шиї (<10% випадків) [120, 122].

Головна роль селективної дисекції шиї у цих Рекомендаціях NCCN полягає у визначенні пацієнтів, які є кандидатами для можливої ад'ювантної терапії (тобто, ХТ/ПТ або ПТ), хоча селективна дисекція шиї не може бути використана в якості лікування, коли ризик поширення хвороби на шию є низьким [123]. У загальному, пацієнти, яким проводять селективну лімфодисекцію шиї, не повинні мати клінічно уражених ЛВ; водночас, селективна лімфодисекція шиї може попередити розвиток захворювання у пацієнтів з ураженими ЛВ та може бути доцільною у окремих пацієнтів із ураженням ЛВ категорії N1 чи N2 [124-126]. У пацієнтів з патологічно позитивними ЛВ слід розглядати ПТ у комплексі з ХТ або без неї, і рішення має бути прийнято на мультидисциплінарному консиліумі. У рекомендаціях NCCN пацієнтам з метастазами у ЛВ шиї, яким проводять операцію з терапевтичною метою, як правило, виконують лімфодисекцію шиї, щоб видалити всі клінічно позитивні ЛВ, інші рівні шиї, які можуть бути у зоні високого ризику виникнення метастазів та нелімфатичні структури, які безпосередньо втягнуті у пухлинний процес. Визначення щодо проведення іпсилатеральної або білатеральної дисекції шиї залежить від розташування та протяжності пухлини, особливо у разі пухлин, які наближаються або зачіпають середню лінію, де ймовірний двосторонній лімфатичний дренаж [114]. Якщо методи візуалізації знаходять анатомічно та/або ТАПБ під контролем ультразвуку виявляє патологічні ЛВ білатерально, то має бути проведена білатеральна лімфодисекція шиї.

Рекомендації щодо лікування на шиї після радикальної ПТ або ХТ/ПТ можна знайти у наступних розділах: *Рекомендації щодо спостереження: Після ХТ/ПТ або ПТ або оцінювання стану шиї після ПТ* у Рекомендаціях NCCN для пухлин голови та шиї.

Післяопераційне лікування пацієнтів з високим ризиком

У хворих на рак голови та шиї багато факторів впливають на виживаність та локорегіонарний контроль. Роль ХТ/ПТ у післяопераційному веденні пацієнта з несприятливими прогностичними факторами ризику було з'ясовано у 2 окремих багатоцентрових рандомізованих дослідженнях пацієнтів з високим ризиком раку порожнини рота, ротоглотки, гортані або

гортаноглотки [127, 128]. Комбінований аналіз з цих двох клінічних досліджень був зроблений [129].

У США в клінічному дослідженні (RTOG 9501) випадковим чином розподіляли на групи пацієнтів з 2 або більше ураженими ЛВ, позитивними краями, або екстракапсулярним поширенням пухлини, які отримували стандартну післяопераційну ПТ або ПТ плюс цисплатин (100 мг/м² кожні 3 тижні за 3 введення) [128].

Зверніть увагу, що довгострокові результати дослідження RTOG 9501 були опубліковані [130]. Європейське дослідження (EORTC 22931) було розроблене з використанням тієї ж ХТ і аналогічної дози ПТ, але водночас включало в якості факторів високого ризику наявність периневрального або периваскулярного ураження, ураження ЛВ IV і V рівнів при раку порожнини рота або ротоглотки [127].

Дослідження RTOG показало статистично достовірне покращення локорегіонарного контролю та виживаності без ознак захворювання (DFS), але не загальної виживаності, в той час як у дослідженні EORTC було виявлено значне покращення виживаності та інших результатів лікування.

У рандомізованому дослідженні III фази, проведеному в одному закладі в Індії, порівнювали цисплатин у дозі 30 мг/м² щотижня із цисплатином у дозі 100 мг/м² кожні 3 тижні при одночасному проведенні ПТ у 300 пацієнтів з локально занедбаним плоскоклітинним раком голови та шиї (93% в умовах ад'ювантної терапії) [131]. Дворічний локорегіонарний контроль був кращим у пацієнтів, рандомізованих для прийому цисплатину один раз на 3 тижні (73,1 %), порівняно з пацієнтами, рандомізованими для щотижневого прийому цисплатину (58,5 %) (BP 1,76; 95% ДІ 1,11-2,79; p=0,014). Однак у пацієнтів, рандомізованих для прийому цисплатину один раз на 3 тижні, розвинулася більш тяжка гостра токсичність порівняно з пацієнтами, рандомізованими для щотижневого прийому цисплатину (84,6% проти 71,6% відповідно, p=0,006). Гострими побічними явищами, про які значно частіше повідомлялося у пацієнтів, які отримували цисплатин один раз на 3 тижні, були гіпонатріємія, лейкопенія, нейтропенія та лімфоцитопенія (p<0,001 для всіх груп). Також у рандомізованому дослідженні було показано, що схема введення цисплатину в дозі 50 мг внутрішньовенно щотижня покращує виживаність в умовах ад'ювантної терапії [132].

Для кращого визначення ризику був проведений комбінований аналіз прогностичних чинників і результатів дослідження RTOG 9501 та EORTC 22931. Цей аналіз показав, що в обох дослідженнях пацієнти з екстранодальним поширенням пухлини та/або позитивними краями отримали переваги від додавання цисплатину до післяопераційної ПТ. У хворих з множинними позитивними регіонарними ЛВ без екстранодального поширення переваги у виживаності не було [129, 130]. Ці публікації складають основу рекомендацій NCCN щодо ад'ювантного лікування.

В установах-членах NCCN більшість пацієнтів з екстранодальним поширенням та з/без позитивних країв резекції отримують ад'ювантну хіміопроменеву терапію після операції [132-138]. Наявність інших несприятливих факторів ризику – множинні позитивні ЛВ (без екстранодального поширення), периневральна інвазія, судинна інвазія, лімфатична інвазія, первинний рак рТ3 або рТ4, первинний рак ротової порожнини або ротоглотки з ураженням лімфовузлів IV або V рівня з наявністю пухлинних клітин є загальновизнаними показаннями до післяопераційної ПТ. Оскільки пацієнти з подібними несприятливими факторами були також включені у дослідження EORTC 22931, яке довело перевагу у виживаності пацієнтів, які отримували цисплатин одночасно з післяопераційною ПТ порівняно з тими пацієнтами, які отримували лише ПТ, панель NCCN дала рекомендацію розглядати можливість хіміопроменевого лікування у разі наявності цих несприятливих факторів [127]. Статус пацієнта згідно з критеріями ECOG і фізіологічний резерв слід брати до уваги, перш ніж рекомендувати пацієнтам з патологією високого ризику післяопераційну одночасну хіміопроменеву терапію.

У II фазі рандомізованого клінічного дослідження RTOG-0234 порівнювали дві схеми лікування пацієнтів з III та IV стадією плоскоклітинного раку голови та шиї: 1) ад'ювантна хіміопроменева терапія з цетуксимабом та доцетакселом; і 2) ад'ювантна хіміопроменева терапія з цетуксимабом та щотижневим прийомом цисплатина (n=238) [139]. Після медіани спостереження

у 4,4 роки у пацієнтів, рандомізованих для отримання доцетакселу, на 31% знизилася частота DFS (ВР 0,69; 95% ДІ, 0,50-0,96; $p=0,01$) і на 44% знизилася смертність (ВР 0,56; 95% ДІ 0,39-0,82; $p=0,001$).

У II/III фазі рандомізованого клінічного дослідження RTOG 1216 продовжується дослідження призначення доцетакселу/цетуксимабу з післяопераційною ПТ порівняно з призначенням цисплатину або доцетакселу з післяопераційною ПТ (NCT01810913). Для пацієнтів з несприятливими факторами високого ризику (тобто екстранодальне поширення та/або позитивні краї), які не придатні для лікування препаратами платини, доцетаксел/цетуксимаб є варіантом категорії 2В для післяопераційної ХТ/ПТ.

Хірургія при рецидиві/рефрактерному захворюванні

У пацієнтів з поширеним раком (будь яке T, N2-3), які проходять лікування нехірургічним методом, таким як одночасна ХТ та ПТ, потребують дуже ретельного спостереження для оцінки місцевого рецидиву і іпсилатерального або контралатерального рецидиву на шії. (див. розділ *Рекомендації щодо подальшого спостереження* у Рекомендаціях NCCN для пухлин голови та шії). Для пацієнтів, які не мають повної клінічної відповіді на ХТ/ПТ рекомендується хірургічне втручання та дисекція шії за показаннями. Тим не менше, всі члени панелі підкреслюють, що інколи може бути важко виявити місцевий або регіонарний рецидив через зміни тканин, пов'язані із опроміненням, і це може привести до сповільнення у встановленні діагнозу персистуючої хвороби або рецидиву захворювання.

Члени панелі також підкреслили підвищений ризик розвитку ускладнень при спробі хірургічного втручання у пацієнтів з рецидивом/рефрактерним захворюванням. Деяким з цих пацієнтів може знадобитися мікросудинна реконструкція вільних тканинних клаптів для заміщення дефекту після видалення первинної пухлини. Пацієнти, яким проводиться лімфодисекція шії можуть одержати ускладнення, пов'язані із затримкою загоєння рани, некрозом шкіри, або оголенням сонної артерії. Ларингектомія може бути показана для отримання чистого хірургічного краю або для запобігання аспірації (напр., у пацієнтів з поширеним раком ротоглотки). Після проведення ларингектомії з приводу рецидиву/рефрактерного захворювання пацієнти можуть мати більш високу частоту розвитку глотково-шкірних фістул, стенозу глотки і стоми та інших раневих ускладнень [140]. Може знадобитися закриття дефекту клаптем (або реконструкція глотково-гортанного дефекту вільним клаптем або шкірном'язовим клаптем, щоб підстрахувати лінії шва, якщо глотка була первинно закрита).

Променева терапія голови та шії

ПТ при раку голови та шії стає все більш комплексною. Доступність та технічна точність методик, таких як променева терапія з модульованою інтенсивністю (IMRT) чи протонна терапія з модульованою інтенсивністю (IMPT) значно зростає. Водночас, глибоке розуміння природи захворювання, анатомії, клінічних особливостей та методів візуалізації дозволяє використовувати радіацію в якості основного або ад'ювантного лікування.

Принципи призначення променевої терапії та її методики, що описані у Рекомендаціях NCCN для пухлин голови та шії, не є вичерпними. Принципи планування та способи підведення дози ПТ швидко розвиваються, і ці технологічні переваги забезпечують більше можливостей для різних варіантів та індивідуалізації у таргетуванні та підведення дози ПТ, кидаючи виклик традиційним уявленням про стандартні поля та мішені опромінення. Рекомендації Американської колегії радіологів можуть бути корисним для технічних деталей (<http://www.acr.org/Quality-Safety>).

Дози, що застосовуються для великих пухлин є досить стандартними, переважно у межах 70 Гр (2 Гр/фракцію) для наступних локалізацій: губа, порожнина рота, ротоглотка, гортаноглотка, голосниковий відділ гортані, надголосниковий відділ гортані, метастази у ЛВ шії без встановленого первинного вогнища, пухлини слинних залоз і меланома слизових оболонок. У пацієнтів з раком носоглотки у проспективному клінічному дослідженні застосовувався режим фракціонування з сумарною дозою 69,96 Гр (2,12 Гр/фракцію з понеділка до п'ятниці) протягом 6-7 тижнів [143].

Хоча застосовуються кілька паліативних режимів ПТ, перевага не надається жодному [144, 145], специфічні режими значно відрізняються серед інститутів учасників NCCN. Необхідно уникати будь-якої паліативної ПТ, що може призвести до важких негативних наслідків. Наприклад, у класичному варіанті режим QUAD SHOT складається з дози у 44,4 Гр, яку підводять за 12 фракцій протягом трьох циклів, між якими є 2 або 3 тижні перерви [146].

Дози опромінення

Вибір сумарної дози опромінення залежить від первинної пухлини та розміру ураженого ЛВ на шиї, типу фракціонування та клінічних умов, що визначатимуть чи слід використовувати паралельно ХТ (див. Розділ *Принципи променевої терапії* у Рекомендаціях NCCN для пухлин голови та шиї, а також окремо *методики променевої терапії* для кожної локалізації). Дозу необхідно зменшити у ділянках, які становлять небезпеку для суміжних органів (напр., головний мозок, вушна раковина, хіазма та зоровий нерв, спинний мозок). У цих випадках вирішальне значення мають таргетне визначення та окреслення мішені опромінення, застосування засобів візуалізації під час лікування для забезпечення точної доставки дози опромінення. Анатомічні зміни (напр., пухлини, що швидко зменшуються, зміни у повітряних порожнинах, значна втрата ваги) можуть вимагати повторної візуалізації та перепланування лікування.

При проведенні лікування за радикальною програмою на ділянку первинної пухлини та уражених ЛВ (тобто, ділянок з високим ризиком) слід підводити дозу від 66 Гр (2,0-2,2 Гр/фракцію) до 70 Гр (2,0 Гр/фракцію) [147-150]. Для ділянок, які є високочутливими до опромінення, деякі клініцисти вважають, що фракціонування повинне бути дещо змінене (напр., <2,0 Гр/фракцію по крайній мірі на деякий час лікування), щоб звести до мінімуму токсичність; додаткові фракції опромінення може бути додано в залежності від клінічної ситуації для збільшення загальної фізичної дози. Необхідна особлива увага, якщо призначена доза перевищує 72 Гр при використанні конвенційного фракціонування (2,0 Гр/фракцію), оскільки це може привести до неприйнятних показників ураження нормальної тканини; хоча необхідно зазначити, що ці дані були зібрані у еру до таких сучасних методів як IMRT та IMPT [147, 151]. При застосуванні гіперфракціонування при великих пухлинах можуть призначати дозу 81,6 Гр (1,2 Гр/фракцію) [147, 148]. На відміну від цього, при елективному опроміненні ділянок від низького до проміжного ризику сумарна доза складає від 44 Гр (2,0 Гр/фракцію) до 63 Гр (1,6-1,8 Гр/фракцію) в залежності від рівня поширеності пухлини, а також від того, чи використовується 3-D конформна ПТ чи IMRT. При 3-D конформній ПТ з наступною IMRT застосовують від 44 до 50 Гр (2,0 Гр/фракцію) [152, 153]. При використанні одночасного інтегрованого бусту (SIB) при IMRT межі альтернативних доз можуть коливатися від 54 до 63 Гр (1,6-1,8 Гр/фракцію) залежно від графіку фракціонування та ризику пухлинного ураження у ділянках, де доза доставляється [153-155].

При радикальній ПТ часто застосовується схема 6 фракцій на тиждень, так званий помірний пришвидшений графік, особливо якщо не застосовується конкурентна хіміотерапія [149]. Застосування гіпофракціонування повідомлялося у кількох окремих університетських дослідженнях та клінічних дослідженнях [145, 146, 156, 157], однак брак високоякісних рандомізованих даних та концепцій про можливість тривалої віддаленої токсичності обмежує його широке застосування на даний час. Післяопераційна променева терапія призначається на основі стадії, гістології та хірургічно-морфологічного статусу. Загалом післяопераційна променева терапія рекомендована для окремих факторів ризику, включаючи занедбану категорію T, глибину або поширеність інвазії, множинні позитивні лімфатичні вузли або периневральну/лімфатичну/судинну інвазію. Високі дози післяопераційної ПТ (напр., 66 Гр) і/або хіміопротективного лікування рекомендовані при високих ризиках, як екстранодальне поширення та/або позитивний край резекції [129, 130, 150]. Рекомендований інтервал між операцією та початком післяопераційної ПТ складає 6 і менше тижнів, особливо у випадках з високим ризиком.

Схеми фракціонування при післяопераційній ПТ також є подібними (60-66 Гр, 2 Гр/фракцію) незалежно від того, чи буде призначена конкурентна ХТ разом з післяопераційною ПТ. Гіпофракціонування може бути розглянуто для пацієнтів, які не є хорошими кандидатами для

подовженого курсу ПТ у кілька тижнів через супутні захворювання; водночас це необхідно уважно зважити, оскільки віддалені негативні явища є особливою проблемою у популяції пацієнтів після операції.

Фракціонування при самостійній променевої терапії

Жодна схема фракціонування не довела, що найкраще підходить для всіх пухлин. Дані переконливо свідчать про те, що плоскоклітинний рак голови та ший може швидко рости і може компенсувати загибель клітин індуковану ПТ через механізм пришвидшеної репопуляції [158, 159].

При застосуванні ПТ у самостійному режимі рекомендується схема із доставкою дози щонайменше 1000 сГр на тиждень [160-162], за винятком ділянки слинних залоз, які мають повільнішу кінетику у клітинах. У клінічних дослідженнях раннього раку голосникового відділу гортані виявлено вищу частоту рецидивів при застосуванні щоденної фракції <200 сГр та відповідно рецидивів при застосуванні щоденної фракції <200 сГр та відповідно кумулятивної дози за тиждень <1000 сГр [163, 164].

Два великих європейських рандомізованих дослідження надали дані про покращення локорегіонарного контролю при застосуванні змінного фракціонування. Протокол EORTC 22791 порівнював гіперфракціонування (1,15 Гр два рази на день або 80,5 Гр протягом 7 тижнів) з конвенційним фракціонуванням (2 Гр один раз на день або 70 Гр протягом 7 тижнів) при лікуванні раку ротоглотки T2, T3, N0-1, за винятком первинної пухлини кореня язика. Через 5 років спостерігалось статистично достовірне збільшення місцевого контролю у групі із гіперфракціонуванням (38% проти 56%, $p=0,01$) та відсутність зростання частоти пізніх ускладнень [165]. Подальший аналіз віддалених результатів також показав невелику перевагу виживаності у групі із гіперфракціонуванням ($p=0,05$) [166]. Інший протокол EORTC (22851) порівнював пришвидшене фракціонування (1,6 Гр 3 рази на день або 72 Гр протягом 5 тижнів) із конвенційним фракціонуванням (1,8-2,0 Гр один раз на день або 70 Гр протягом 7-8 тижнів) при різних раках голови та ший у помірно та дуже занедбаних стадіях (за винятком раку гортаноглотки). Кращий локорегіонарний контроль через 5 років був виявлений у групі пацієнтів із пришвидшеним фракціонуванням ($p=0,02$). Показник виживаності без ознак захворювання (DSS) згідно тренду також був кращим у групі із пришвидшеним фракціонуванням ($p=0,06$). Водночас, гостра і пізня токсичність зростала разом із пришвидшенням, що робило актуальним питання про чисті переваги від пришвидшеного фракціонування [167].

Радіологічна онкологічна група (RTOG) повідомила про результати рандомізованого клінічного дослідження III фази із 4 групами (RTOG 9003), що порівнювало режим гіперфракціонування і два варіанти пришвидшеного фракціонування із стандартним фракціонуванням [147, 148, 168]. Через 2 роки спостереження у групі із пришвидшеним фракціонуванням з супутнім режимом "boost" (AFX-C) та у групі із гіперфракціонуванням було виявлено покращення локорегіонарного контролю та виживаності без прогресування захворювання у порівнянні з групою із стандартним фракціонуванням. Тим не менше, гостра токсичність була більшою при пришвидшеному фракціонуванні. Серед різних груп лікування не було виявлено жодних істотних відмінностей у частоті віддалених ускладнень 3-го ступеня і гірше при спостереженні від 6 до 24 місяців після початку лікування. Аналіз віддалених результатів підтвердив статистично значуще покращення локорегіонарного контролю та загальної виживаності у групі із гіперфракціонуванням, у порівнянні зі стандартними фракціонуванням [148].

У мета-аналізі MARCH, що включав індивідуальну інформацію про пацієнтів з 15 рандомізованих досліджень проаналізовано вплив гіперфракціонування чи пришвидшеної ПТ на виживаність пацієнтів із раком голови та ший [169]. Стандартне фракціонування відіграло роль контрольної групи у всіх дослідженнях в цьому мета-аналізі [149]. Було повідомлено про абсолютну перевагу виживаності при застосуванні змінного фракціонування на 3,4% через 5 років (BP 0,92; 95% ДІ 0,86-0,97; $p=0,003$). Однак ця перевага зустрічалася серед пацієнтів молодше 60 років [169]. Гіперфракціонування було асоційоване із перевагою у 8% через 5 років [170].

Оновлення мета-аналізу MARCH, що включало дані про пацієнтів з 33 досліджень, продовжувало показувати перевагу виживаності при застосування гіперфракціонування у порівнянні із стандартним фракціонуванням (ВР 0,83; 95% ДІ 0,74-0,92; $p < 0,001$) серед пацієнтів з локально занедбаним плоскоклітинним раком голови та шиї [171].

На сьогоднішній день серед інститутів-учасників NCCN не вироблено єдиного алгоритму щодо графіку змінного фракціонування з супутнім режимом “boost” та режиму гіперфракціонування при лікуванні хворих із III або IV стадією плоскоклітинного раку порожнини рота, ротоглотки, надголосникового відділу гортані та гортаноглотки [169, 172, 173]. Крім того, використання змінного фракціонування у поєднанні з більшістю схем одночасної ХТ залишається дискусійним питанням.

Фракціонування при одночасній хіміопроменевої терапії

Учасники робочої групи не дійшли згоди щодо оптимальної дози опромінення і схеми фракціонування при поєднанні з одночасною ХТ. Більшість опублікованих досліджень використовували конвенційне фракціонування (2,0 Гр/фракцію до типової дози 70 Гр за 7 тижнів) з використанням цисплатину у високих дозах у монорежимі (кожні 3 тижні у дозі 100 мг/м²) [30]. Інші дози фракціонування (наприклад, 1,8 Гр/фракцію), інші схеми дозування цисплатину, інші хіміопрепарати у монорежимі, комбінація хіміопрепаратів та змінне фракціонування разом із ХТ були оцінені окремо або в комбінації. Численні дослідження показали, що модифіковане фракціонування з одночасною ХТ є більш ефективним, ніж тільки модифіковане фракціонування [173-175].

Водночас, на противагу цьому з клінічного дослідження GORTEC 99-02 стало відомо, що змінне фракціонування не покращує результати лікування у порівнянні з конвенційним фракціонуванням разом із одночасною ХТ [176, 177]. Аналогічне дослідження RTOG 0129 оцінювало пришвидшене фракціонування з одночасно проведеними 2 циклами цисплатину у порівнянні з стандартним фракціонуванням з одночасно проведеними 3 циклами цисплатину. Не було виявлено жодних істотних відмінностей у загальній виживаності між цими двома групами [30, 178, 179].

Одночасне хіміопроменево лікування підвищує гостру токсичність у порівнянні з ПТ у монорежимі, водночас чи збільшує це пізню токсичність (за виключенням спричиненої безпосередньо лише ПТ) не є чітко зрозумілим [180-182]. Змінне фракціонування і/або мультиагентна ХТ може додатково збільшити навантаження на токсичність [183]. При будь-якому хіміотерапевтичному підході значна увага повинна бути приділена опублікованим звітам для конкретного хіміотерапевтичного агента, дози і схеми введення. Хіміопроменево лікування повинно виконуватися досвідченою командою і повинно включати значний підтримуючий догляд.

Методики променевої терапії

Променева терапія з модульованою інтенсивністю

Застосовуючи сучасну комп'ютерну систему планування та методи підведення дози опромінення, інтенсивність пучка випромінювання можна модулювати, щоб зменшити вплив дози на нормальні структури, водночас зберегти доставку відповідної дози до мішені раку [184, 185]. Протягом останніх 15 років IMRT замінила старіші методики при лікуванні більшості злоякісних пухлин голови та шиї [186-193]. IMRT є сучасною формою конформної ПТ, що дозволяє більш точно доставити дозу на мішень раку при одночасному зниженні дози на нормальні тканини [153, 194-197].

Методика “розподілення дози” при IMRT, також відома як методика SIB – це метод підведення різних доз опромінення до різних анатомічних структур. Ці ділянки одночасно опромінюються з однаковою лікувальною фракцією, однак отримують різні призначені дози (напр., 2,0 Гр/фракцію при великих пухлинах, 1,7 Гр/фракцію на ділянку шиї при ризику мікроскопічної пухлини, <1,0 Гр/фракцію на привушну слинну залозу), що призводить до різних сумарних вогнищевих доз опромінення на різних мішенях (наприклад, 70 Гр, 56 Гр, <26 Гр відповідно) [198, 199].

Хоча «розподілення дози» використовується для підвищення точності підведення опромінення до пухлини і, таким чином, зниженням опромінення неуражених ділянок, «гарячі точки» асоційовані з більш високою токсичністю можуть виникати у ділянці мішені пухлини через більш інтенсивну дозу у цьому місці [199, 200]. Альтернативою до «розподілення дози» або методики SIB є створення двох планів опромінення, один для широкого опромінення з низькими дозами і один для «бусту» певних ділянок більшими дозами; «буст» план може застосовуватися після початкового плану, або два плани можуть застосовуватися в один день як окремі фракції за схемою 2 рази на день (див. розділ *Принципи променевої терапії* у Рекомендаціях NCCN для пухлин голови та шиї) [149, 196, 201, 202]. Мета-аналіз, що включав 7 клінічних досліджень (n=1049) показав відсутність статистично достовірної різниці між показниками виживаності або небажаними явищами 3 і вище ступенів тяжкості між методикою SIB-IMRT та методикою послідовного boost-IMRT [203].

IMRT в даний час широко використовується при раку голови та шиї і є домінуючою методикою, яка використовується в інститутах-учасниках NCCN [204, 205]. Загальна виживаність є аналогічною між пацієнтами, які отримують IMRT та пацієнтами, які отримують 3D конформну ПТ [186, 206-208], водночас вищою, ніж при застосуванні застарілих 2D технологій.

Наприклад, проспективне корейське дослідження показало, що техніки IMRT та 3D є кращими, ніж 2D при визначенні загальної виживаності та виживаності без прогресування серед пацієнтів з назофарингеальною карциною, а IMRT було асоційоване з покращеною виживаністю у багатофакторному аналізі, особливо при T3-T4 пухлинах [209].

З іншої сторони, доведено, що застосування IMRT зменшує довготривалу токсичність. Ксеростомія є типовим довготривалим побічним ефектом ПТ, який може бути зменшеним при використанні IMRT, медикаментозної терапії (напр., пілокарпін, цевімелін), замінників слини, а також інших нових підходів (напр., хірургічна переміщення підщелепної слинної залози) [191, 210-214]. Важливо, що випадки ксеростомії зменшилися при переході від старих 2D та 3D методик до IMRT [186, 188]. Численні дослідження II фази вказують на зниження пізньої токсичності (ксеростомії) без шкоди відносно контролю за пухлиною при раку носоглотки, придаткових пазух носа та інших локалізацій.

Три рандомізовані дослідження виявили клінічні переваги у застосуванні IMRT при раку голови та шиї у питанні зниження частоти ксеростомії. Пау (*Pow*) та колеги оцінювали лікування ранньої стадії раку назофарингеальної карциноми за допомогою конвенційної методики ПТ у порівнянні з IMRT [211]. Результати показали статистично достовірне покращення показників слиновиділення та параметрів оцінки якості життя оцінених пацієнтом [211]. У дослідженні Кама (*Kam*) та співавт., пацієнти з раком носоглотки були випадковим чином розподілені на групи, що отримували IMRT або конвенційну 2-D ПТ [191]. Через один рік після лікування пацієнти у групі IMRT мали клінічно значно нижчі прояви важкої ксеростомії, ніж пацієнти у групі з 2-D ПТ (39,3% проти 82,1%; $D_p = 0,001$). Швидкість потоку слини також була вищою у групі з IMRT. Середня доза на ділянку привушної залози становила 32 Гр у групі з IMRT та 62 Гр у групі з конвенційною ПТ. Хоча тенденція до зменшення сухості у роті за оцінками пацієнтів спостерігалася у групі з IMRT, відновлення було неповним і не було жодних достовірних відмінностей у результатах лікування за оцінками пацієнтів у цих двох групах. Автори прийшли до висновку, що інші слинні залози також можуть бути важливі і заслуговують захисту. Кінцеві дані III фази рандомізованого дослідження у Великій Британії (PARSPORT) вказують, що застосування IMRT зменшує ксеростомію у порівнянні з конвенційною ПТ у хворих з неназофарингеальною карциною [186]. У цьому дослідженні пацієнти з T1T4, N0-N3, M0 лікувалися до сумарної дози 60 Гр або 65 Гр за 30 фракцій за допомогою методики конвенційної ПТ (тобто паралельно протилежній техніці 3D) або IMRT; у дослідження були включені 80 пацієнтів з раком ротоглотки і 14 пацієнтів з раком гортаноглотки. Через 2 роки після лікування ксеростомія 2-го і більше ступеня (шкала LENT-SOMA) спостерігалася у 83% пацієнтів, які отримували конвенційну ПТ у порівнянні з 29% пацієнтів у групі IMRT ($p < 0,0001$). Жодних відмінностей у частоті локорегіонарного контролю або виживаності помічено не було.

IMRT знижує довготривалу токсичність завдяки зниженню дози опромінення на такі структури, як констриктори глотки, гортань, скроневі частки, нижня щелепа, слухові структури (включаючи передню частину вушного лабіринту) та зорові структури [154, 191, 211, 215-220]. IMRT є особливо цінним для зниження надлишкового опромінення на зорові шляхи у пацієнтів із синоназальними карциномами [215]. Ретроспективний аналіз, що включав 2993 пацієнти, які отримували ПТ з приводу раку голови та шиї, показав, що пацієнти, які отримували IMRT мали коротший період харчування через назогастральний зонд, у порівнянні з тими, хто отримував 3D конформну ПТ ($p=0,03$) [221]. Водночас, у III фазі рандомізованого дослідження COSTAR не було доведено, що техніка IMRT із захистом передньої частини вушного лабіринту достовірно зменшує частоту втрати слуху у пацієнтів із пухлинами привушної залози у порівнянні 3D конформною ПТ [220]. Існує одне застереження – необхідно бути додатково обережним при використанні IMRT, оскільки ця техніка може створити непередбачувану токсичність для органів, що неочікувано попадуться на шляху променів; обов'язковим є ретельний та усвідомлений огляд усіх органів, що потенційно можуть постраждати від цих нових розподілів дози опромінення [222, 223].

Протонна терапія

На даний момент на території США протонна терапія є домінуючою терапією іонізуючими частинками, що активно підлягає клінічним дослідженням [224-227]. Протонна терапія використовується для лікування раку ротоглотки, синоназальних злоякісних захворювань, аденокістозних раків та меланоми [228-236]. Протонна терапія, зазвичай, використовується для лікування пацієнтів із найскладнішими варіантами захворювання, для яких інші методики ПТ не були безпечними або не принесли жодної користі [231, 237, 238].

Дані, що підтверджують використання протонної терапії (PBT), надходили в основному із звітів медичних установ та невеликої кількості систематичних оглядів. На основі даних систематичного огляду та метааналізу непорівняльних спостережень прийшли до висновку, що пацієнти із злоякісними захворюваннями носової порожнини та параназальних синусів, які отримували протонну терапію, мали кращі результати, ніж ті, хто отримував фотонну терапію [239]. До огляду про протонну терапію у пацієнтів з раком голови та шиї було включено 14 ретроспективних оглядів та 4 проспективних нерандомізованих дослідження [225]. Рівень від 2-х до 5-річного локального контролю був низьким аж до 17,5% при T4 або рецидиві раку параназальних синусів та високим аж до 95% при інших пухлинах.

За даними серії досліджень протонної терапії у медичних закладах вказується на хороший локорегіонарний контроль, відсутність віддалених метастазів та прийнятну токсичність [225, 233, 236, 240-243]. PBT може бути пов'язана з ще більшим збереженням нормальної тканини без шкоди для охоплення цілі, що може бути пов'язано із зменшенням токсичності у порівнянні з IMRT [240].

Водночас планування та доставка PBT продовжує розвиватися, і іноді є повідомлення про летальні наслідки при протонній терапії, включаючи невелику кількість смертей внаслідок травми стовбура мозку [244-246]. Загалом, клініцисти повідомляють про низькі показники серйозної токсичності при дотриманні суворих обмежень доз для протонної терапії [237, 247]. У пацієнтів з пухлинами, що мають периокулярну локалізацію та/або уражають орбіту, основу черепа та/або кавернозний синус, та/або пухлини, що поширюються внутрішньочерепно або мають значну периневральну інвазію, дуже конформний розподіл дози має вирішальне значення, і протонна терапія може забезпечити певні унікальні переваги. У пацієнтів з такими типами пухлин, які лікуються за радикальною схемою та/або у кого є очікування на тривале життя, протонна терапія може зменшити частоту пізньої токсичності.

Як описано вище, нерандомізовані звіти медичних установ та невелика кількість системних оглядів показали, що PBT є безпечною для використання у контрольованих умовах. Однак, без високоякісних проспективних порівняльних даних передчасно робити висновок, що протонна терапія буде визнана кращою за інші сучасні методики ПТ, такі як IMRT, особливо щодо контролю за пухлиною. Точне порівняння переваг з іншими варіантами ПТ в ідеалі має відбуватися у контрольованих умовах рандомізованих клінічних досліджень. Враховуючи

унікальні можливості РВТ для лікування більш складних пухлин, рандомізовані дослідження можуть бути неможливими для деяких сценаріїв. У цих випадках альтернативним підходом може бути розробка проспективних баз даних для підвищення якості звітів з медичних установ про клінічний досвід [246]. Експертна група погоджується, що протонну терапію можна розглядати, коли нормальні тканини більше не можуть отримувати терапії на основі фотонів, у випадку раку ротоглотки, надголосникового відділу гортані, параназальних синусів, слинних залоз, меланоми та пухлин без встановленого первинного вогнища голови та шиї. Експертна група також підтримує постійні зусилля з розробки моделей, щоб дозволили передбачити, які пацієнти отримають найбільшу користь від протонної терапії та розробки досліджень більш високого рівня і/або рандомізованих досліджень, що продемонструють більшу ефективність РВТ або підвищення якості життя при застосуванні протонної терапії.

Брахітерапія

Брахітерапія – це унікальний конформний метод, який вважається ефективним та безпечним, якщо його проводить досвідчена команда практиків. Брахітерапія в останні роки використовується рідше через покращення локального контролю та зниження токсичності при застосуванні IMRT разом або без одночасної хіміотерапії. Тим не менше, до цього часу брахітерапія відіграє важливу роль при раку губи і порожнини рота (див. *Принципи променевої терапії* у рекомендаціях NCCN для раку губи та раку слизової порожнини рота)[248]. Брахітерапія може мати роль у інших вибраних клінічних сценаріях, таких як повторне опромінення, варіант «бусту» для високорефрактерного захворювання або при позитивному хірургічному краї, або коли необхідна надзвичайно конформна доставка опромінення до дуже чітко визначеної локалізації пухлини; це унікальні випадки, що виникають через складні клінічні обставини та наявність досвіду застосування брахітерапії.

Стереотактична променева терапія тіла

Стереотактична променева терапія тіла (SBRT) є передовою методикою ПТ із зовнішнім джерелом опромінення (EBRT), що доставляє великі аблятивні дози опромінення за обмежену кількість фракцій. Перевагами SBRT є коротший час лікування, багатообіцяючі показники локального контролю та більш висока, але прийнятна токсичність залежно від конкретного місця лікування [249]. На даний момент недостатньо доказів, щоб рекомендувати SBRT для лікування раку голови та шиї, однак експертна група NCCN визнає, що ця методика може бути корисною в умовах повторного опромінення, паліативної терапії або для літніх людей [250, 251]. Ретельне передбачення токсичності є особливо важливим для планування доставки опромінення до пацієнта при застосуванні даної методики.

Спостереження після променевої терапії

Для усіх пацієнтів, в яких рак був лікований ПТ, рекомендації щодо подальшого спостереження (див. розділ *Рекомендації щодо спостереження* у рекомендаціях NCCN для пухлин голови та шиї) передбачають оцінку функції щитоподібної залози (тобто рівень тиреотропного гормону [TSH] повинен визначатися кожні 6-12 місяців), фізичний огляд, орієнтований на постійний нагляд, оцінку симптомів та підтримуючу терапію та/або проведення методів візуалізації, якщо це клінічно обґрунтовано. Від 20% до 25% пацієнтів, які отримували опромінення на ділянку шиї опромінення мали підвищені рівні ТТГ [252-254]. При опроміненні основи черепа зміни ТТГ можуть свідчити про дисфункцію щитоподібної залози або гіпопітуїтаризм.

Системна терапія локально занедбаного плоскоклітинного раку голови та шиї

Системний підхід при лікуванні раку голови та шиї є рекомендованим для локорегіонарного занедбаного онкологічного процесу та при метастатичній хворобі. У цьому розділі описано системну терапію локально занедбаного плоскоклітинного раку голови та шиї з одночасною або послідовною ПТ. Щоб отримати детальні рекомендації щодо комбінованої та системної терапії

метастатичного (M1) захворювання (без операції або ПТ), необхідно перейти до розділу «*Дуже занедбаний рак голови та шиї*». ХТ/ПТ для локорегіонарного занедбаного раку носоглотки наведено нижче у розділі «*Рак носоглотки*».

Первинна хіміотерапія з одночасною променевою терапією

Рандомізовані дослідження [132, 255-263] та мета-аналізи [264-268] показали суттєве покращення загальної виживаності, DFS та локорегіонарного контролю, коли ХТ та ПТ (одночасну або, рідше, послідовну) порівнювали з лише ПТ для локально занедбаного захворювання. Наразі доступна обмежена кількість даних щодо порівняння ефективності різних схем хіміопроменевої терапії.

Високі дози цисплатину на фоні ПТ є найбільш вивченим ефективним режимом хіміопроменевого лікування. Зазвичай використовують конкурентне фракціонування або ПТ від 2,0 Гр на фракцію до 70 Гр, що вводяться протягом 7 тижнів у поєднанні з цисплатином 100 мг/м² кожні три тижні до 3 доз [150, 255]. Через очевидно меншу токсичність досліджували низькі дози цисплатину один раз на тиждень. У рандомізованому дослідженні III фази порівнювали цисплатин у дозі 30 мг/м², що призначався один раз на тиждень, із високими дозами цисплатину, обидві призначалися пацієнтам разом із ПТ у випадку локально занедбаного плоскоклітинного раку голови та шиї [131]. Первинною кінцевою точкою був локорегіонарний контроль. Більшість пацієнтів (93%) отримували таке лікування в ад'ювантному режимі. Рівень 2-річного локорегіонарного контролю становив 58,5% у групі, яка приймала цисплатин один раз на тиждень та 73,1% у групі, яка отримувала високі дози цисплатину ($p=0,014$). Гостра токсичність 3 ступеня або вище була менш поширеною в групі, яка отримувала цисплатин один раз на тиждень порівняно з групою, яка отримувала високі дози цисплатину (71,6% проти 84,6%, $p=0,006$). Виходячи з цих результатів, високі дози цисплатину з ПТ є кращим режимом хіміопроменевого лікування для хворих з локально занедбаним плоскоклітинним раком голови та шиї. Однак, якщо у клініциста є специфічні для конкретного пацієнта занепокоєння щодо токсичності високих доз цисплатину, можна замінити на щотижневий режим низьких доз цисплатину (40 мг/м²/тиждень) або іншими схемами, які краще переносяться, хоча доказова ефективність щодо цих схем нижча, у порівнянні з такими схемами високих доз цисплатину. За відсутності підтверджуючих і ретельно розроблених проспективних порівняльних досліджень незрозуміло, чи є щотижневий цисплатин менш токсичним або однаково ефективним, ніж цисплатин у високих дозах.

Надмірна експресія рецептора епідермального фактора росту (EGFR) є характерною для пацієнтів з плоскоклітинним раком голови та шиї та пов'язана з низькими результатами виживаності [269, 270]. Боннер та співавтори рандомним шляхом розподілили 424 пацієнтів з локально занедбаною III-IV стадією плоскоклітинного раку гортаноглотки, ротоглотки та гортані на дві групи, де одна отримувала ПТ з цетуксимабом, група порівняння – тільки ПТ [271]. Локорегіональний контроль та медіана загальної виживаності (49 місяців проти 29,3 місяця, $p=0,03$) значно покращилися у пацієнтів, які отримували ПТ з цетуксимабом у порівнянні з результатами лікування хворих за допомогою тільки ПТ. П'ятирічна загальна виживаність становила 45,6% у пацієнтів, які отримували ПТ та цетуксимаб і 36,4% у групі порівняння, яка отримувала тільки ПТ (ВР 0,73; 95% ДІ 0,56-0,95; $p=0,018$) [272].

У фазі III рандомізованого дослідження RTOG 0522 було показано, що додавання цетуксимабу до цисплатину на фоні проведення ПТ не привело до суттєвого покращення результатів загальної виживаності порівняно з цисплатином та ПТ у пацієнтів з III або IV стадією плоскоклітинного раку голови та шиї, і що важливо, було більш токсичним [273].

У фазі III клінічного дослідження GORTEC 2007-01 цетуксимаб у поєднанні з карбоплатином/5-ФУ та ПТ порівнювали з цетуксимабом та ПТ [274].

Трирічна виживаність без прогресування захворювання (52,3% проти 40,5% відповідно; ВР 0,73; 95% ДІ 0,57-0,94; $p=0,015$) та частота локорегіонарних рецидивів (21,6% проти 38,8% відповідно; ВР 0,54; 95% ДІ 0,38-0,76; $p<0,001$) були кращими при комбінованому режимі, але показник загальної виживаності і частоти віддалених метастазів істотно не покращився. Мукозит 3 або 4 ступеня (73% проти 61% відповідно; $p=0,014$) та госпіталізація з приводу токсичності (42%

проти 22% відповідно; $p < 0,001$) були більш поширеними у пацієнтів, які отримували цетуксимаб у комбінації з карбоплатином/5-FU та ПТ. Цетуксимаб у поєднанні з ХТ/ПТ не рекомендується для лікування пацієнтів з плоскоклітинним раком голови та шиї.

У двох рандомізованих дослідженнях фази III цетуксимаб і ПТ порівнювали з цисплатином і ПТ як стратегію деінтенсифікації лікування ВПЛ-асоційованого локально занедбаного раку ротоглотки, але результати лікування цетуксимабом і ПТ виявилися гіршими від таких при застосуванні цисплатину (з точки зору загальної виживаності) і цей режим не переносився пацієнтами краще [275, 276].

У клінічному дослідженні RTOG-1016 з вивчення не меншої ефективності 849 пацієнтів з локально занедбаним ВПЛ-позитивним раком ротоглотки були рандомізовані для отримання прискореної IMRT або в поєднанні з цетуксимабом, або з цисплатином [275]. Базуючись на показниках медіани 4,5 річного періоду спостереження, у групі цетуксимабу результати не були кращими ніж у групі порівняння (опираючись на дані 5 річної загальної виживаності). П'ятирічна загальна виживаність становила 77,9% для групи цетуксимабу і 84,6% для групи цисплатину. Виживаність без прогресування захворювання та ризик появи локорегіонарного рецидиву були достовірно гіршими у групі цетуксимабу при порівнянні з групою цисплатину (BP 1,72; 95% ДІ 1,29-2,29; $p < 0,001$ для PFS; BP 2,05; 95% CI 1,35-3,10; $p < 0,001$ для ризику появи локорегіонарного рецидиву), при цьому 5-річна PFS та ризик появи локорегіонарного рецидиву становили 67,3% та 17,3% для групи цетуксимабу та 78,4% та 9,9% для групи цисплатину відповідно. У рандомізованому дослідженні фази III DeESCALaTE HPV цетуксимаб і ПТ порівнювали з цисплатином і ПТ у 334 пацієнтів з локально занедбаним p16-позитивним плоскоклітинним раком ротоглотки [276]. Пацієнти, що отримали цисплатин і ПТ мали значно кращу 2-річну загальну виживаність (97,5% проти 89,4% відповідно; BP 5,0; 95% ДІ 1,7-14,7; $p = 0,001$) і нижчу частоту рецидивів (6,0% проти 16,1%, відповідно; BP 3,4; 95% ДІ 1,6-7,2; $p < 0,001$) порівняно з пацієнтами, які отримували цетуксимаб та ПТ [276]. Ці два дослідження фази III продемонстрували, що цетуксимаб і ПТ були гіршими, ніж цисплатин та ПТ у пацієнтів з ВПЛ-асоційованим раком ротоглотки [275, 276].

Індукційна хіміотерапія

Роль індукційної ХТ у лікуванні локально занедбаного плоскоклітинного раку голови та шиї викликала значне обговорення та дебати в рамках членів експертної групи NCCN. Відсутність консенсусу серед установ-членів NCCN, незважаючи на широке обговорення, ілюструється рекомендацією категорії 3 (тобто серйозними розбіжностями) щодо індукційної ХТ для лікування локорегіонарного занедбаного p16-негативного та p16-позитивного раку ротоглотки. Однак для інших локалізацій захворювання (голосниковий та надголосниковий відділ гортані, гортаноглотка) рекомендації категорій 2A та 2B щодо індукційної ХТ базуються на оновлених даних дослідження RTOG 91-11 [277]. Для деяких пацієнтів з раком гортаноглотки і гортані, які мають поширення пухлини менше, ніж категорія T4a (для яких показана ларингектомія при хірургічному варіанті лікування), індукційна ХТ використовується в якості частини стратегії із збереження гортані та має категорію доказовості 2A.

Члени експертної групи вважають, що індукційна ХТ повинна виконуватися тільки в центрах з досвідом роботи у цих режимах через проблеми, пов'язані з відповідним відбором пацієнтів та лікуванням токсичних ускладнень пов'язаних із лікуванням [268]. Залишкова токсичність від індукційної ХТ може також ускладнити подальше проведення радикальної ПТ або ХТ/ПТ.

Підсумовуючи дані, можна визначити деяку перспективу щодо рекомендацій експертної групи NCCN. Більшість рандомізованих досліджень, які порівнювали індукційну ХТ з подальшою ПТ та/або хірургією проти лише одного локорегіонарного лікування, не виявили покращення загальної виживаності при додаванні у лікування індукційної ХТ.²⁷³ Однак, у деяких дослідженнях було помічено зменшення частоти віддалених метастазів при проведенні індукційної ХТ [279]. Крім того, була відзначена кореляція між відповіддю на індукційну ХТ і подальшою тривалою відповіддю на ПТ [279, 280]. Таким чином, розроблена концепція показує, що у деяких пацієнтів індукційна ХТ може забезпечити збереження органу, уникнути агресивної хірургії, а також

покращити загальну якість життя пацієнта, навіть якщо загальна виживаність не покращилася. Оскільки ларингектомія є однією із операцій, яку найбільше бояться пацієнти [281] випадки із збереженням гортані були у центрі первинних досліджень індукційної ХТ.

Два рандомізовані дослідження – дослідження *Veterans Affairs Laryngeal Cancer Study Group* щодо занедбаного раку гортані та дослідження *EORTC* щодо переважно занедбаного раку гортаноглотки – встановили роль індукційної ХТ цисплатином/5-фторурацилом з подальшою радикальною ПТ у пацієнтів, які мали відповідь, як альтернативу первинній ларингектомії з післяопераційною ПТ, та запропонували потенційне збереження гортані без погіршення показників виживаності (див. розділ *Рак гортані* та *Рак гортаноглотки* у цьому Обговоренні) [279, 280]. Але навіть в цих умовах, роль індукційної ХТ зменшується з часом. Рандомізовані дослідження та пов'язані мета-аналізи показали, що одночасна хіміопроменева терапія (з цисплатином як найбільш вивченим препаратом) дозволяє одержати чудовий локорегіонарний контроль над пухлиною та кращу виживаність у порівнянні з ПТ у монорежимі [255, 258, 260, 262, 264, 265, 267, 268] та коротшу тривалість терапії у порівнянні з індукційною ХТ з подальшою ПТ. За даними мета-аналізу одночасна хіміопроменева терапія була більш ефективною, ніж стратегія індукційної ХТ [266, 282]. В умовах збереження гортані, Міжнародна група дослідження 91-11 порівнювала ПТ у монорежимі, одночасну хіміопроменеву терапію (на основі цисплатину) та індукційну ХТ (на основі цисплатину з 5-фторурацилом) з подальшою ПТ; у всіх групах було запропоновано хірургію у випадку рецидиву або відсутності відповіді на хіміопроменеве лікування. У групі з одночасною ХТ/ПТ було виявлено найвищий рівень збереження гортані (див. розділ *Рак гортані* у цьому Обговоренні) [283]. Недавні дані, одержані після довготривалого спостереження за пацієнтами з дослідження 91-11, підтвердили, що одночасна ХТ/ПТ збільшує частоту збереження гортані, а індукційна ХТ не має переваг над ПТ у монорежимі [277]. Водночас, загальна виживаність не відрізнялася серед трьох досліджуваних груп.

Проте, інтерес до ролі індукційної ХТ був відновлений з кількох причин. Досягнення в області хірургії, ПТ, одночасній хіміопроменевій терапії покращили локорегіонарний контроль над захворюванням; таким чином, роль віддалених метастазів як джерела неефективного лікування зросла, а індукційна ХТ дозволяє покращити доставку лікарських засобів для цієї мети [284, 285]. Серед клініцистів також зростає занепокоєння з приводу довготривалих побічних наслідків від одночасної хіміопроменевої терапії, і таким чином зростає інтерес до вивчення альтернативних підходів, які могли б мати більш сприятливий профіль побічних ефектів [286]. І, нарешті, більш ефективний режим ХТ – триплет ліків був розроблений для індукційної ХТ у порівнянні зі стандартним цисплатином/5-фторурацилом, який використовувався у індукційних дослідженнях 1980-х і 1990-х роках, а також у відповідних мета-аналізах. Три дослідження III фази порівнювали індукцію цисплатином плюс 5-фторурацилом інфузійно з (або без) додавання таксанів (доцетакселу або паклітакселу), з наступним стандартним локорегіонарним лікуванням в обох групах. Отримані дані свідчать про значне покращення результатів лікування (збільшення частоти відповіді, виживаності без ознак захворювання або загальної виживаності залежно від дослідження) у пацієнтів у групі з індукцією, яким вводили 3 препарати (TRF), у порівнянні з тими, хто одержував 2 препарати (цисплатин + 5-фторурацил) [291, 292]. Рандомізоване дослідження, у якому гортань зберігалася, також показало більш високу частоту збереження гортані при індукції 3 препаратами – доцетакселом/цисплатином/5-фторурацилом (TRF) у порівнянні із групою, що одержувала 2 препарати – цисплатин/5-фторурацил [291, 292]. Метааналіз, що включав п'ять рандомізованих контрольованих досліджень (RCTs) (n=1772) показав, що схема індукційної ХТ TRF, порівняно з цисплатином та 5-ФУ, була пов'язана зі зниженим ризиком смерті (ВР 0,72; 95% ДІ 0,63-0,83; p<0,001) і більшою редуцією у прогресуванні (ВР 0,78; 95% ДІ 0,69-0,87; p<0,001), частоті локорегіонарних рецидивів (ВР 0,79; 95% ДІ 0,66-0,94; p=0,007) та віддалених метастазів (ВР 0,63; 95% ДІ 0,45-0,89; p=0,009) [293].

Водночас, явної переваги у загальній виживаності не було показано при додаванні індукційної ХТ до конкурентної хіміопроменевої терапії [294, 296]. У клінічних дослідженнях DeCIDE та PARADIGM не було переконливо визначено перевагу у виживаності при включенні у лікування індукційної ХТ [295, 296]. У пацієнтів з III або IV стадією плоскоклітинного раку

голови та шиї у фазі II рандомізованого дослідження порівнювали: 1) індукційну ХТ за схемою TPF з подальшою конкурентною ХТ (цисплатин/5-фторурацил) та ПТ; проти 2) конкурентної ХТ (цисплатин/5-фторурацил) з використанням тільки ПТ. Найкраща радіологічна повна відповідь була у групі з додаванням індукційної ХТ [297]. Подальші результати дослідження свідчать про покращення показників виживаності [298].

Інші схеми індукційної ХТ були оцінені у дослідженнях фази II. Клінічне дослідження ECOG-ACRIN (E2303) продемонструвало багатообіцяючі результати з точки зору відповіді первинного вогнища та виживаності при застосуванні цетуксимабу, паклітакселу та карбоплатину в якості індукційної ХТ з подальшою хіміопроменевою терапією з тією ж схемою лікування у пацієнтів із III або IV стадією плоскоклітинного раку голови та шиї (n=74) [299], але додаткові переваги від індукційної ХТ вимагають підтвердження за допомогою рандомізованих досліджень. Два дослідження фази II оцінювали доцільність застосування TPF із застосуванням цетуксимабу з подальшою ХТ/ПТ або окремо ПТ у монорежимі [300, 301]. Дослідження DeLOS-II показало, що TPF з подальшою ПТ із застосуванням цетуксимабу на всьому протязі були можливими, але не перевершували TPF та подальшу ПТ без цетуксимабу [300]. Дослідження EORTC з оцінкою цієї індукційної схеми з подальшою хіміопроменевою терапією було припинено передчасно через численні серйозні побічні ефекти [301].

Немає консенсусу щодо найбільш підходящого режиму ХТ/ПТ, який слід застосовувати після індукційної ХТ [302]. Члени експертної групи погоджуються, що карбоплатин один раз на тиждень є обґрунтованим підходом для конкурентного застосування ПТ [295]. Аналіз групи пацієнтів, які мали намір лікуватися, у фазі II рандомізованого дослідження TREMPLIN не показав істотної різниці у частоті збереження гортані через 3 місяці у пацієнтів з локально занедбаним раком гортані або гортаноглотки, які отримували або цисплатин (95%), або цетуксимаб (93%) з конкурентною ПТ після індукції за схемою TPF [303]. Хоча операція з приводу персистоючої хвороби була можлива лише у пацієнтів, які отримували цетуксимаб із ПТ після TPF, частота неефективності лікування була нижчою у пацієнтів, які отримували цисплатин із ПТ. Результати фази III клінічного дослідження GORTEC 2007-02, в якому 370 пацієнтів з масивним регіонарним метастазуванням (N2b, N2c або N3) були рандомізовані для отримання карбоплатину з 5-ФУ та з конкурентною ПТ або ХТ за схемою TPF з наступним цетуксимабом/ПТ, не показали значущих відмінностей між групами дослідження за показниками виживаності та локального контролю [304]. Спостерігається тенденція до нижчої частоти віддалених метастазів у групі TPF (ВР 0,54; 95% ДІ 0,300,99; p=0,05). Члени експертної групи рекомендують також використовувати цетуксимаб з конкурентною ПТ після індукційної ХТ, але лише в окремих випадках, наприклад у пацієнтів, які не відповідають вимогам до застосування цисплатину. Щотижневий прийом цисплатину на фоні ПТ після індукційної ХТ є варіантом категорії 2В, що базується на екстраполяції [295, 303]. Однак через занепокоєння щодо токсичності високі дози цисплатину (100 мг/м² кожен 21-й день × 3 дози) не рекомендуються з ПТ після індукційної ХТ на основі цисплатину [294, 303].

Дані, наведені в цьому розділі, висвітлюють загальне занепокоєння, що будь-яке підвищення ефективності індукційної ХТ може бути компенсовано використанням одночасних схем, які краще переносяться, але потенційно менш ефективними, або гіршим дотриманням пацієнтом частини лікування на основі ПТ. Через цю невизначеність заохочується залучення пацієнтів до відповідних клінічних досліджень. Поза межами клінічних досліджень, конкурентна хіміопроменева терапія – перевагу слід надавати високим дозам цисплатину – вважається золотим стандартом багатьма членами експертної групи NCCN (див. розділ *Принципи хіміотерапії* у Рекомендаціях NCCN для пухлин голови та шиї) [127-130, 255, 305]. При застосуванні індукційної ХТ отримані дані вказують, що додавання таксанів до цисплатину з 5-ФУ (схема TPF є найбільш широко вивчена) є більш ефективним, ніж застосування лише цисплатину з 5-ФУ [293, 302]. Враховуючи вище наведені факти, найпершою рекомендованою схемою у якості індукційної ХТ для плоскоклітинного раку голови та шиї є використання доцетакселу з цисплатином/5-ФУ. Паклітаксел, цисплатин і 5-ФУ також є опцією індукційної ХТ [288].

Принципи підтримуючої терапії

Харчування

У розділі «Принципи харчування» у Рекомендаціях NCCN для пухлин голови та шиї, описаний менеджмент харчування та догляд за пацієнтами з раком голови та шиї, що схильні до втрати ваги, що часто може бути вираженою в результаті токсичності пов'язаної з лікуванням, хворобою, а також ставленням пацієнта до власного здоров'я (наприклад неправильне харчування) [306, 307]. Такі пацієнти також піддаються ризику зневоднення. Мультидисциплінарну експертизу дієтолога та логопеда/терапевта слід використовувати протягом усього періоду лікування.

Пацієнти, які мали значну втрату ваги (втрата 5% маси тіла за 1 місяць або 10% за 6 місяців), потребують оцінки харчування та ретельного контролю за вагою для запобігання подальшої її втрати. Крім того, всі пацієнти повинні пройти оцінку харчування до та після лікування, щоб визначити необхідність додаткового втручання (наприклад, ентеральне годування через зонд) [310, 311]. Також є ризик виникнення проблем з мовленням. Лікування та/або прогресування захворювання може призвести до погіршення здатності говорити та/або ковтати [315-315]. Оцінка логопеда/терапевта необхідна до та після лікування, щоб допомогти пом'якшити потенційні проблеми [316-318]. Пацієнти також піддаються ризику стоматологічних проблем (див. розділ *Оцінка стану зубів* у Рекомендаціях NCCN для пухлин голови та шиї та текст нижче). Подовжене ковтання та дисфункція зубів є особливими ризиками, які погіршуються мультимодальною терапією та вимагають тривалої спеціалізованої уваги.

Оральний мукозит, або пошкодження тканин, часто зустрічаються у пацієнтів яким проводилась ПТ [319-324], хоча використання сучасних методів ПТ (наприклад, IMRT) може зменшити частоту та тривалість цих уражень [319, 325]. Мукозит порожнини рота викликає біль у роті та при ковтанні, що може вплинути на здатність їсти та пити [319, 321, 323, 324].

Мукозит також пов'язаний з перервами та/або затримками лікування, а також госпіталізацією [320, 322, 324]. Мукозит погіршується у пацієнтів, які отримують конкурентну ХТ/ПТ [324]. Багатонаціональна Асоціація з Підтримуючої Терапії при Раку та Міжнародне Товариство з питань Пухлин Ротової Порожнини опублікували клінічні практичні рекомендації лікування мукозиту порожнини рота, хоча у цій галузі є мало високоякісних досліджень [326, 327]. У фазі III рандомізованого дослідження Alliance A221304 пацієнти з раком голови та шиї, які отримували ПТ (n=275), були рандомізовані для отримання ополіскувача дифенгідрамін-лідоканін-антациду, ополіскувача докsepіну та плацебо [328]. Зменшення болю при мукозиті протягом перших 4 годин лікування було значно більшим у пацієнтів, які отримували дифенгідрамін-лідоканін-антацид (p=0,004) або докsepін (p=0,02), порівняно з плацебо. Два невеликих ретроспективних дослідження, які включали пацієнтів з раком голови та шиї, що отримували ПТ або ХТ/ПТ, показали, що лікування габапентином болі при оральному мукозиті, пов'язане зі зниженням потреби в наркотичних анальгетиках і високих дозах опіоїдів [323, 329]. Проведене одноцентрове дослідження, показало, що дуже високі дози профілактичного габапентину (2 700 мг на добу) також знижували кількість пацієнтів, які потребують опіоїдів [330]. Токсичність великої дози не слід недооцінювати, оскільки вона не була належним чином вивчена у цьому дослідженні. Очікуються масштабні дослідження для повної оцінки узагальненості та токсичності цієї схеми дозування. Рекомендовано розглянути можливість застосування докsepіну чи дифенгідрамін-лідоканін-антациду для полоскання рота або габапентину для лікування болю що пов'язаний з мукозитом, за клінічними показаннями та за умови переносимості.

Члени експертної групи NCCN погоджуються, що встановлення ентерального зонда, у випадку коли підтримання потреб у харчуванні більше неможливе, при якому пацієнтам спочатку дають оральні харчові добавки, а потім ентеральне годування, є доцільним для окремих пацієнтів з раком голови та шиї [307], наприклад коли пухлина або мукозит заважає функції ковтання [331]. Необхідно розглянути можливість встановлення зонда для годування, якщо дотримано принаймні два з наступних критеріїв: нездатність підтримувати достатнє харчування (>60% розрахункових витрат енергії) протягом >10 днів; >5% втрата ваги за один місяць; тяжкий мукозит, одинофагія, дисфагія або аспірація; або старший вік (>60 років) [332]. Ретроспективний аналіз, що включав 100 пацієнтів, які отримували хіміопроменеву терапію з приводу занедбаного плоскоклітинного раку

голови та шиї, показав, що вік понад 60 років був найбільш значущим фактором ризику, що передбачав потребу в ентеральному харчуванні ($p=0,003$)[333].

Немає єдиної думки щодо того, чи є доцільним профілактичне встановлення зонда. Переваги профілактичного встановлення зонда включають зменшення кількості госпіталізацій та пов'язану з лікуванням втрату ваги, а також покращення якості життя [334]. Однак, така практика також пов'язана з недоліками, такими як триваліша залежність від ентеральних зондів та гірші довгострокові функціональні результати порівняно з підходом без профілактичного встановлення зонда [334]. NCCN надає рекомендації щодо профілактичного встановлення зонда, які слід уважно розглянути для пацієнтів з високим ризиком ускладнень (наприклад, у тих, у кого серйозна втрата ваги до лікування, тривала дегідратація або дисфагія, значні супутні захворювання, важка аспірація, очікувані проблеми з ковтанням) [307, 309]. Догляд за пацієнтам з адекватною функцією ковтання необхідно надавати за допомогою логопедів, щоб забезпечити продовження ковтання, запобігти тяжкому фіброзу та постійній залежності від ентерального зонда (див. розділ *Принципи харчування: менеджмент та підтримуюча терапія* у Рекомендаціях NCCN для пухлин голови та шиї). За допомогою терапії ковтання, адекватного контролю болю та венозного доступу, у більшості пацієнтів можна уникнути годування через зонд. NCCN не рекомендує встановлювати ентеральний зонд для профілактики пацієнтам з нижчим ризиком ускладнень (тобто тим, хто не має значної втрати ваги до лікування, значної аспірації або вираженої дисфагії), хоча вагу цих пацієнтів слід ретельно контролювати під час та після лікування.

Стоматологічна оцінка та лікування

Пацієнти з раком голови та шиї піддаються ризику оральних та стоматологічних ускладнень після оперативного втручання або ПТ, через індуковану лікуванням ксеростомію та дисфункцію слинних залоз, які пов'язані з посиленням карієсу [315, 319, 335-337]. Крім того, ПТ впливає на слинну залозу та м'які тканини ротової порожнини, а також пов'язана з демінералізацією кісток і тризмом жувальних м'язів. Було виявлено, що використання IMRT та обмеження дози ПТ для слинних залоз та ротової порожнини, зменшує прояви ксеростомії та пошкодження зубів [335, 336, 338-344]. Стоматологічний/оральний менеджмент та лікування можуть допомогти зменшити карієс і пов'язані з ним проблеми, такі як дентоальвеолярна інфекція та остеорадіонекроз [319, 338, 344-353].

Рекомендовані стоматологічні огляди ротової порожнини до, під час та після ПТ детально описані в алгоритмі та підсумовані тут. План лікування зубів/ротової порожнини повинен бути реалізований перед ПТ і повинен включати наступне: 1) усунення потенційних джерел інфекції; 2) якщо виконується видалення зубів, виділяється достатній час для загоєння перед ПТ; 3) лікування активного карієсу та захворювань пародонту; 4) лікування кандидозу порожнини рота; 5) інформування пацієнтів щодо профілактичних стратегій, включаючи відмову від цукерок на основі цукру або жувальної гумки для запобігання сухості в роті [354]. Деякі із загальних стратегій для зменшення оральних та дентальних ускладнень включають: 1) зменшення сухості у роті (наприклад за допомогою замінників слини та стимуляція салівації, перенесення підщелепної залози) [355-358]; 2) зменшення ризику карієсу зубів (наприклад за допомогою місцевого застосування фтору) [345, 359]; 3) зниження дентоальвеолярного інфікування (наприклад часті огляди для своєчасного виявлення та лікування захворювання); 4) запобігання та усунення остеорадіонекрозу; 5) зменшення тризму жувальних м'язів (наприклад за допомогою спеціальних пристроїв для відкривання рота для підтримки діапазону руху)[360, 361]; 6) запропонуйте пацієнту пройти обстеження під час і після лікування, щоб мінімізувати ускладнення [355, 356, 362]. Об'ємні стоматологічні втручання, такі як видалення, можуть бути проблематичними для опроміненої нижньої щелепи. Тому будь-які заплановані процедури повинні проводитися стоматологами, які добре знайомі з даними умовами лікування та потенційними супутніми захворюваннями, а також після консультації з радіаційним онкологом. Під час та після лікування цілі стоматологічного/орального менеджменту включають: 1) усунення ксеростомії; 2) запобігання тризму; 3) виявлення та лікування кандидозу порожнини рота [354]. Додаткові цілі після лікування

включають: 1) запобігання та лікування карієсу зубів; 2) обстеження порожнини рота на наявність ранніх ознак постпроменевого остеонекрозу; 3) запобігання кандидозу порожнини рота [354].

Рак гортаноглотки

Гортаноглотка поширюється від верхньої межі під'язикової кістки до нижньої межі перснеподібного хряща і є по суті м'язовою, лінійною трубкою, що знаходиться між ротоглоткою і шийним відділом стравоходу. З метою стадіювання гортаноглотка поділяється на 3 зони: 1) грушоподібна кишеня (найбільш часта локалізація раку гортаноглотки); 2) латеральна та задня стінки глотки; 3) заперснеподібна ділянка.

Обстеження та стадіювання

Заохочується проведення мультидисциплінарних консультацій. Правильне стадіювання (див. таблицю 3) залежить від повного обстеження у поєднанні з відповідними дослідженнями (див. розділ *Обстеження* у рекомендаціях NCCN для *Рак гортаноглотки*)[363]. Для пацієнтів з раком гортаноглотки прогноз може бути досить поганим, незважаючи на агресивне комбіноване лікування.

Лікування

Пацієнтів з резектабельним процесом поділяють на дві групи на підставі наступних хірургічних варіантів: 1) група із раком на ранній стадії (більшість T1, N0, деякі T2, N0), при якій можна застосувати гортанозберігаючу (консервативну) хірургію; і 2) група із резектабельним, однак занедбаним процесом T1-4a та будь-яким N, при якій виконується фарингектомія з тотальною чи частковою ларингектомією. Члени панелі NCCN дійшли до консенсусу щодо варіантів хірургічного втручання та ПТ (див. рекомендації NCCN для *Рак гортаноглотки*) у пацієнтів першої групи.

Пацієнти з T1-3, та будь-якою N, для яких серед хірургічних варіантів показана ларингектомія і часткова (або повна) фарингектомія, можуть лікуватися одним із 3 підходів (див. рекомендації NCCN для *Рак гортаноглотки*), й на додачу залучатись у клінічні дослідження: 1) індукційна ХТ з наступним додатковим лікуванням, в залежності від відповіді; 2) хірургічне лікування з дисекцією ший та післяопераційною променевою або хіміопроменевою терапією залежно від одержаних гістологічних факторів ризику; або 3) одночасна хіміопроменева терапія. При проведенні одночасної хіміопроменевої терапії, кращим препаратом для ХТ є високі дози цисплатину (категорія 1) (див. розділ *Принципи хіміотерапії* у рекомендаціях NCCN для *Рак голови та ший*). Зважаючи на загальний поганий прогноз для запущеного раку гортаноглотки, особливе значення надається клінічним дослідженням.

Рекомендації щодо індукційної ХТ/радикальної ПТ базуються на рандомізованому дослідженні EORTC [279]. У це дослідження було включено 194 відповідних пацієнти з II-IV стадією резектабельної плоскоклітинної карциноми грушоподібного синусу (152 пацієнти) та черпалонадгортанної складки (42 пацієнти), за винятком пацієнтів із категорією T1 або N2c. Пацієнти були випадковим чином розподілені на групи, одна з яких підлягала фаринголарингектомії та післяопераційній ПТ, а інша ХТ з цисплатином та 5-фторурацилом протягом максимум 3-х циклів, з подальшою радикальною ПТ. На відміну від аналогічного підходу, що використовувався для раку гортані, перш ніж розпочати радикальну ПТ необхідно було одержати повну відповідь на індукційну ХТ. Опубліковані результати показали еквівалентну виживаність, а медіана виживаності та 3-х річна виживаність склали 25 місяців і 43% (95% ДІ 27-59%) відповідно у групі, де проводилася хірургія у порівнянні з 44 місяцями і 57% (95% ДІ 42-72%) відповідно у групі, де проводилася індукційна ХТ [279]. Функціонуюча гортань була збережена у 42% пацієнтів, яким не проводилася хірургія. Показники локальних та регіонарних невдач у лікуванні не відрізнялися між групою пацієнтів, яка лікувалася хірургічно та групою пацієнтів, яким проводилася ХТ. Водночас, пацієнти, які одержували ХТ мали достовірне зниження частоти віддалених метастазів, як місця першої невдачі лікування (p=0,041).

Для проведення індукційної ХТ в якості складової частини стратегії із збереження гортані, рекомендується включати тільки пацієнтів із певними стадіями за TNM. Успіх у збереженні гортані за рахунок індукційної ХТ найкраще прослідковувався у пацієнтів, які мали повну відповідь на індукційну ХТ у ділянці первинної пухлини та стабілізацію або покращення стану метастатично-уражених лімфатичних вузлів в ділянці шиї. Рандомізоване дослідження показало, що змінний режим з цисплатином, 5-фторурацилом та ПТ дав такі ж показники із збереження гортані, інтервалу без прогресування захворювання, а також загальної виживаності, як у групі з індукційною ХТ на основі препаратів платини з 5фторурацилом та з подальшою ПТ [444, 445]. Однак, довгострокове оновлення цього дослідження показало, що показник збереження гортані був вищий у пацієнтів, які були рандомізовані для отримання змінного режиму (32%), в порівнянні з пацієнтами, які отримували послідовний режим (25%)[445]. З огляду на наявні рандомізовані дані, що демонструють перевагу схеми TPF у порівнянні з PF для індукційної ХТ, в даний час рекомендується триплетна схема для індукційної ХТ [291,292].

Як було відзначено в алгоритмі, операція рекомендується, якщо одержано менше, ніж часткову відповідь (або часткову відповідь) після індукційної ХТ (див. рекомендації NCCN для Рак гортаноглотки). Характер операції буде залежати від стадії і поширеності пухлини. Можна все ще розглянути часткову ларингектомію, однак більшість пацієнтів потребуватимуть повної ларингектомії і також часткової фарингектомії. У такій ситуації, або коли первинно була обрана операція як метод лікування, рекомендується післяопераційна ХТ/ПТ (категорія 1) при несприятливих гістологічних факторах ризику як екстранодальне поширення і/або позитивний край резекції по слизовій оболонці.

При інших факторах ризику слід опиратися на клінічне судження у прийнятті рішення про застосування лише ПТ або при розгляді питання додавання ХТ до ПТ (див. рекомендації NCCN для Рак гортаноглотки). Важкі пізні токсичні явища схоже пов'язані з дозою отриманої ПТ [286] та призначенням радіосенсибілізуючої хіміотерапії.

Варіанти лікування пацієнтів із пухлиною категорії T4a та будь-якою категорією N включають в себе: 1) ларингофарингектомію плюс дисекцію шиї з подальшою ад'ювантною ХТ/ПТ або ПТ; 2) залучення у клінічні дослідження 3) індукційну хіміотерапію (категорія 3) або 4) ХТ/ПТ (категорія 3) (див. рекомендації NCCN для Рак гортаноглотки, та розділ Первинна хіміотерапія з одночасною ХТ/ПТ у розділі Обговорення).

Фракціонування променевої терапії

Фракціонування ПТ обговорюється в алгоритмі. (див. розділ Принципи променевої терапії у рекомендаціях NCCN для пухлин голови та шиї).

Спостереження

Рекомендації щодо подальшого спостереження подані в алгоритмі (див. розділ Рекомендації щодо спостереження у Рекомендаціях NCCN для пухлин голови та шиї).

Рак гортані

Гортань поділяється на 3 відділи: надголосниковий, голосниковий та підголосниковий. Розподіл поширеності раку виглядає наступним чином: від 30% до 35% раку зустрічається у надголосниковому відділі, від 60% до 65% у голосниковому, і 5% у підголосниковому відділі. Частота і характер метастазування у регіонарні ЛВ варіює в залежності від локалізації первинної пухлини. Лімфатичний відтік з ділянки голосникового відділу гортані є незначним і на ранній стадії рак дуже рідко поширюється на регіонарні ЛВ. Рак голосникового відділу гортані найбільш часто діагностують на ранній стадії, оскільки охриплість є раннім симптомом. Внаслідок цього, рак голосникового відділу гортані має відмінний показник ефективності лікування, що складає від 80% до 90%. Ураження ЛВ негативно впливає на показники виживаності та рідко зустрічається при пухлинах категорії T1-T2. На противагу цьому, більше 50% пацієнтів з пухлиною надголосникового відділу на момент встановлення діагнозу мають поширення хвороби у

регіонарні ЛВ через рясну лімфатичну сітку, яка проходить через серединну лінію. Білатеральна лімфаденопатія не є рідкістю у пацієнтів із ранньою стадією раку надголосникового відділу гортані. Через це рак надголосникового відділу гортані часто є місцево-поширеним на момент постановки діагнозу. Рак підголосникового відділу гортані зустрічається дуже рідко, тому виключений з цього обговорення.

Обстеження та стадіювання

Оцінка пацієнта з метою визначення стадії однакова для первинної пухлини голосникового або надголосникового відділу гортані (див. розділ Рак голосникового відділу гортані та Рак надголосникового відділу гортані у Рекомендаціях NCCN для пухлин голови та шиї).

Мультидисциплінарна консультація має вирішальне значення для обох локалізацій через потенційну можливість втрати мови і, в деяких випадках, дисфункції ковтання (див. розділ Принципи харчування у Рекомендаціях NCCN для пухлин голови та шиї). Згідно TNM-класифікації за AJCC 2017 року (8-ме видання) визначення стадії для пухлин гортані базується на кількості уражених відділів гортані, мобільності голосових зв'язок, наявності екстранодального поширення, метастазів чи інвазії у щитоподібний або перснеподібний хрящ (див. таблицю 5) [363].

Лікування

У Рекомендаціях NCCN лікування пацієнтів з раком гортані ділиться на 2 категорії: 1) пухлини голосникового відділу гортані; та 2) пухлини надголосникового відділу гортані.

У пацієнтів з карциномою гортані *in situ* рекомендовані варіанти лікування включають: 1) ендоскопічна резекція, якому надається перевага; або 2) ПТ [522, 523]. При раку голосникового або надголосникового відділу гортані на ранній стадії системний огляд літератури опублікований у 2009 році показав, що хірургія та ПТ мають подібні показники ефективності [524] (див. розділ Рак голосникового відділу гортані та Рак надголосникового відділу гортані у Рекомендаціях NCCN для пухлин голови та шиї), хоча якість досліджень, які були взяті для аналізу ефективності ПТ та хірургії при ранньому раку гортані була низькою [525]. Системний огляд 48 клінічних досліджень з пацієнтами, які мали ранній рак гортані категорії T2, не показав різниці у 5-річному локальному контролі між групою пацієнтів, яким була виконана трансоральна хірургія (1156 пацієнтів; 77,3%) та групою пацієнтів, які отримали дистанційну ПТ (3191 пацієнт; 75,8%) [526].

Водночас, мета-аналіз 11 клінічних досліджень виявив, що загальна виживаність ($p=0,04$) та частота збереження гортані ($p<0,001$) були кращими серед пацієнтів, яким була проведена трансоральна лазерна мікрохірургія, ніж серед пацієнтів, які отримали ПТ [527]. Вибір методу лікування залежить від очікуваного функціонального результату, побажань пацієнта, можливості подальшого спостереження, а також загального стану здоров'я [528]. У пацієнтів із значними супутніми захворюваннями легень повна ларингектомія має перевагу над ендоскопічною чи відкритою частковою ларингектомією. Резекція гортані повинна бути обережно рекомендована, якщо є ймовірність застосування ад'ювантної ПТ. При вирішенні тактики слід взяти до уваги будь-яку підозрілу лімфаденопатію та ризик метастазування у ЛВ. Коли первинна пухлина видалається хірургічно необхідно також розглянути лімфодисекцію шиї при наявності клінічних показів. При пухлинах T1-T2 надголосникового відділу гортані існує значний ризик наявності окультних метастазів на момент встановлення діагнозу.

Післяопераційне ад'ювантне лікування залежить від наявності або відсутності несприятливих факторів, які статус краю резекції, стадіювання категорії N та будь-яке екстранодальне поширення. У випадку близького або позитивного краю резекції при органозберігаючій операції необхідно розглянути повторну резекцію для досягнення негативних країв. Для досягнення цього інколи, але не завжди, необхідно провести повну ларингектомію.

При резектабельному занедбаному раку голосникового і надголосникового відділу переважно застосовують комбіноване лікування (див. розділ Рак голосникового відділу гортані та Рак надголосникового відділу гортані у Рекомендаціях NCCN для пухлин голови та шиї). Якщо бажаним є збереження гортані, то рекомендують додавати одночасну ХТ/ПТ, на основі результатів

Міжгрупового клінічного дослідження RTOG 91-11 [277, 283]. Клінічне дослідження R91-11 стало спадкоємцем клінічного дослідження VA та порівнювало 3 нехірургічні варіанти лікування: 1) індукційну ХТ на основі цисплатину та 5-ФУ з наступною ПТ (контрольна група та група ідентична, як у дослідженні VA); 2) одночасну ПТ з високими дозами цисплатину 100 мг/м² на 1-й, 22-й та 43-й дні лікування; та 3) лише ПТ. ПТ проводилася однаково у всіх трьох групах (70 Гр за 7 тижнів, 2 Гр/фракцію), як і варіант хірургічного лікування (включаючи повну ларингектомію) при рецидиві чи рефрактерній хворобі у всіх групах. У дослідження були включені пацієнти з III та IV стадією захворювання (M0), за винятком пацієнтів з первинною пухлиною T1 та великою за об'ємом пухлиною T4 (пухлиною, що поширювалася на глибину більше, ніж на 1 см у корінь язика або пухлиною, що пенетрувала через хрящ). Основними результатами клінічного дослідження R91-11 були: частота збереження гортані (локальний контроль) протягом 2 років була статистично достовірно вищою у групі з одночасною ПТ і ХТ на основі цисплатину та склала 88%, у порівнянні із 74% при індукційній ХТ та 69% при застосуванні лише ПТ; 2) поміж групою із проведенням індукційної ХТ та групою із лише ПТ не було виявлено статистично достовірної різниці у частоті збереження гортані; 3) виживаність у всіх групах була подібною. На основі цих результатів одночасна ПТ та ХТ (цисплатину надається перевага [категорія 1]) є варіантом лікування для раку голосникового та надголосникового відділу гортані T3 і будь-якого N з метою збереження гортані [283]. Останні дані дослідження R91-11 після довготривалого (10 років) спостереження вказують, що найкращим варіантом для збереження гортані залишається (статистично достовірно) застосування одночасної ПТ з ХТ на основі цисплатину, якщо порівнювати із застосуванням індукційної ХТ або лише ПТ [277]. Загальна виживаність статистично не відрізнялася у всіх досліджуваних групах, однак смертність не пов'язана із раком була вищою у групі, що одержувала одночасну ПТ + ХТ (з цисплатином).

Радикальна ПТ (без ХТ) може застосовуватися у пацієнтів з хворобою T3, N0-1, якщо вони з медичної точки зору непридатні або відмовляються від ХТ (див. розділ Рак голосникового відділу гортані та Рак надголосникового відділу гортані у Рекомендаціях NCCN для пухлин голови та шиї). Хірургія є також варіантом лікування у цієї групи пацієнтів. Хірургія показана для пацієнтів, які мають персистуючу хворобу після ХТ/ПТ або ПТ (див. розділ Рекомендації щодо спостереження: оцінка шиї після ХТ/ПТ або ПТ у Рекомендаціях NCCN для пухлин голови та шиї).

Індукційна ХТ з оцінкою на основі відповіді на лікування є варіантом лікування для всіх стадій раків голосникового та надголосникового відділів гортані, крім T1-2N0. Грунтуючись на оновлених довготривалих результатах з дослідження RTOG 91-11 індукційна ХТ є варіантом лікування для пацієнтів, яким показана ларингектомія [277]. У пацієнтів з раком гортані після повної або часткової відповіді на індукційну ХТ показана лише ПТ (категорія 1)[277]; ХТ/ПТ показна лише після часткової відповіді як рекомендація категорії 2B [291, 292, 529](див. розділ Рак голосникового відділу гортані та Рак надголосникового відділу гортані у Рекомендаціях NCCN для пухлин голови та шиї).

У пацієнтів з пухлинами категорії T4a голосникового і надголосникового відділу стандартом лікування залишається ларингектомія з можливою гемітиреоїдектомією або тиреоїдектомією та відповідною лімфодисекцією шиї з наступною ад'ювантною терапією (ПТ або ХТ/ПТ) [530] (див. розділ Рак голосникового відділу гортані, Рак надголосникового відділу гортані та Принципи хірургічного лікування у Рекомендаціях NCCN для пухлин голови та шиї). У окремих пацієнтів із пухлинами категорії T4a, які відмовилися від хірургії, панель учасників NCCN рекомендує: 1) розглянути одночасну хіміопроменеву терапію; 2) клінічні дослідження; або 3) індукційну ХТ з додатковим лікуванням, що буде залежати від відповіді на лікування [277, 283].

Фракціонування при променевій терапії

Фракціонування при ПТ є представлени в алгоритмі (див. розділ Принципи променевої терапії у частині рекомендацій NCCN для Раку голосникового відділу гортані та Раку надголосникового відділу гортані). Для пацієнтів з раком голосникового відділу гортані T1N0 режим пришвидшеної ПТ у дозі 63 Гр (2,25 Гр/фракцію) є кращим, ніж режим стандартного

фракціонування у дозі 66 Гр (2,0 Гр/фракцію). Дана рекомендація базується на результатах проспективного рандомізованого клінічного дослідження, яке показало, що режим пришвидшеної доставки дози асоційований з кращим 5-річним локальним контролем, у порівнянні із стандартним режимом фракціонування (92% проти 77% ретроспективно; $p=0,004$) у 180 пацієнтів з I стадією раку гортані голосникового відділу [163]. Схему з дозою 50-52 Гр (3,12-3,28 Гр/фракцію) можна розглядати для пацієнтів із супутніми захворюваннями, старших пацієнтів або хто має проблему з транспортною логістикою [531].

Спостереження та виживаність

Рекомендації щодо подальшого спостереження подані в алгоритмі (див. розділ Рекомендації щодо спостереження у Рекомендаціях NCCN для пухлин голови та шиї). У багатьох з цих пацієнтів подальші обстеження повинні включати періодичний ендоскопічний огляд або радіологічні методи візуалізації з високою роздільною здатністю, оскільки у тканинах гортані та шиї після значних доз ПТ розвиваються рубці, набряк та фіброз.

Дуже занедбані раки голови та шиї

До дуже занедбаних раків голови та шиї належать: 1) вперше діагностована локально занедбана пухлина T4b (M0); 2) вперше діагностовані нерезектабельні метастази у ЛВ шиї; 3) наявність віддалених метастазів при первинному зверненні (M1); 4) рецидив або персистуюча хвороба. Метою лікування пацієнтів з вперше діагностованим локорегіонарним, але нерезектабельним процесом захворювання є спроба їх вилікувати. Метою лікування пацієнтів із рецидивом є спроба їх вилікувати (якщо хірургія або ПТ залишається можливою) або надання паліативної допомоги (коли пацієнт попередньо вже одержував ПТ і хвороба є нерезектабельною). У пацієнтів із віддаленими метастазами метою є надання паліативної допомоги або продовження тривалості життя.

Лікування

Можливість лікування пацієнтів з нерезектабельним локорегіонарним, персистуючим, рецидивним або метастатичним раком голови та шиї визначається загальним станом пацієнта (за шкалою ECOG) та його наміром лікуватися (тобто, паліативне чи симптоматичне лікування). Пацієнти з добрим загальним станом (за шкалою ECOG) можуть толерувати широкий вибір варіантів лікування, у той час, як пацієнти із незадовільним загальним станом ні.

Вперше діагностований локорегіонарний занедбаний рак

При статусі пацієнта за шкалою ECOG (PS) від 0 до 1 стандартне лікування вперше діагностованого дуже занедбаного раку передбачає одночасну хіміопроменеву терапію (з високими дозами цисплатину як препарату, якому надають перевагу на основі великої кількості даних фази III клінічного дослідження (рекомендація категорії 1)) (див. Принципи хіміотерапії з одночасною ПТ у розділі Хіміотерапія у цьому Обговоренні) [255, 277]. Наявні також значні дані з фази III клінічних досліджень у Європі, які підтримують застосування карбоплатину з 5-ФУ при одночасній ПТ [176]. Такий варіант лікування належить до рекомендацій категорії 1. Індукційну ХТ на основі цисплатину можна застосовувати з наступною лише ПТ або хіміопроменевою терапією з щотижневим введенням препаратів платини або цетуксимабу [303]. Водночас, у рандомізованих клінічних дослідженнях не було виявлено збільшення загальної виживаності при застосуванні індукційної ХТ у порівнянні з одночасною хіміопроменевою терапією [295, 296]. Застосування цетуксимабу з одночасною ПТ належить до рекомендацій категорії 2B на основі даних фази II та фази III клінічних досліджень, однак помітно поступається застосуванню цисплатину з одночасною ПТ, особливо у пацієнтів з ВПЛ-позитивною хворобою – див. обговорення вище (див. Принципи хіміотерапії з одночасною ПТ у розділі Хіміотерапія у цьому Обговоренні) [272, 275, 276, 567]. Інші варіанти хіміопроменевого лікування, що також належать до рекомендацій категорії 2B, мають менше консенсусу між учасниками панелі та включають застосування карбоплатину з паклітакселом та щотижневе призначення цисплатину у дозі 40 мг/м²

[568570]. Серед інших варіантів хіміопроменевого лікування, які учасники панелі вважають корисними лише у певних ситуаціях належать: 5-ФУ з гідроксисечовиною, цисплатин з інфузією 5-ФУ, цисплатин з паклітакселом [571, 572]. Інші варіанти лікування для пацієнтів із загальним станом 2-3 (за шкалою ECOG) описані у алгоритмі (див. Лікування первинно діагностованого (M0) T4b, N0-3 або нерезектабельного ураження лімфатичних вузлів або не кандидата для хірургічного лікування у Рекомендаціях NCCN для пухлин голови та шиї). Схеми первинної хіміопроменевої терапії описані у розділі Принципи хіміотерапії у

Рекомендаціях NCCN для пухлин голови та шиї. Схеми фракціонування ПТ для пацієнтів з первинно діагностованим дуже занедбаним раком описані у розділі Методики променевої терапії для Занедбаного раку голови та шиї.

Віддалені метастази

У пацієнтів з наявністю метастазів (M1) при встановленні діагнозу паліативні додаткові заходи включають ПТ, хірургію, знеболюючу терапію та інші заходи для контролю за маніфестацією проявів поширення хвороби (напр., біль, гіперкальціємія, недоїдання). Локорегіонарне лікування (напр., хірургія, ПТ або аблятивна терапія) можуть бути корисними при олігометастатичній хворобі [573-575].

Історично так склалося, що застосовували як монохіміотерапію, так і комбінацію хіміопрепаратів [512]. Відповідь на лікування при монохіміотерапії складала від 15% до 35% [513, 576, 577]. Рандомізовані клінічні дослідження при порівнянні комбінації препаратів на основі цисплатину (цисплатин + 5-ФУ) з монохіміотерапією цисплатином, 5-ФУ або метотрексатом виявляли достовірну вищу відповідь на лікування, але не кращу загальну виживаність, водночас більшу токсичність при застосуванні комбінації препаратів [502, 503, 506, 578, 579]. Повна відповідь асоціювалася з довшою виживаністю, хоча нечасто повідомлялася при застосуванні комбінованої ХТ [503]. У фазі III клінічного дослідження EXTREME, що включало 442 пацієнтів, було виявлено, що застосування цетуксимабу з цисплатином та 5-ФУ або карбоплатином та 5ФУ покращує відповідь на лікування (36% проти 20%, $p < 0,001$) та медіану виживаності (10,1 проти 7,4 місяці, $p = 0,04$) при порівнянні із стандартною дуплетною ХТ на основі препаратів платини та 5-ФУ у популяції пацієнтів, які мали рак пов'язаний із тютюнопалінням та зловживанням алкоголем [580]. У фазі III рандомізованого клінічного дослідження не було встановлено достовірної різниці у виживаності при порівнянні схеми цисплатин + 5-ФУ з схемою цисплатин + паклітаксел [502].

Клінічні дослідження, у яких оцінювалися інгібітори імунної контрольної точки, продемонстрували їх ефективність у пацієнтів з рецидивним або метастатичним плоскоклітинним раком голови та шиї [581-583]. Пембролізумаб (анти-PD-1 антитіло) оцінювався у першій лінії терапії при рецидивному або метастатичному плоскоклітинному раку голови та шиї у клінічному дослідженні KEYNOTE-048 ($n = 882$) [581]. Пацієнти були рандомізовані на групи, які отримували пембролізумаб, пембролізумаб з препаратами платини та 5-ФУ або препарати відповідно до протоколу EXTREME. У загальній популяції краща виживаність була у групі, яка отримувала пембролізумаб з препаратами платини та 5-ФУ, ніж у групі, яка отримувала препарати відповідно до протоколу EXTREME (медіана загальної виживаності 13 місяців проти 10,7 місяців ретроспективно, ВР 0,77; 95% ДІ 0,63-0,93; $p = 0,003$). Виживаність без прогресування захворювання статистично не відрізнялася між цими двома групами. У пацієнтів з CPS PD-L1 ≥ 20 або ≥ 1 медіана загальної виживаності була кращою у пацієнтів, які отримували монотерапію пембролізумабом у порівнянні з тими, хто отримував препарати відповідно до протоколу EXTREME (медіана 14,9 місяців проти 10,7 місяців ретроспективно; ВР 0,61; 95% ДІ 0,45-0,83; $p < 0,001$ для CPS ≥ 20 ; медіана 12,3 місяці проти 10,3 місяців ретроспективно; ВР 0,78; 95% ДІ 0,64-0,96; $p = 0,009$ для CPS ≥ 1). Медіана тривалості відповіді була більшою у пацієнтів, які отримували монотерапію пембролізумабом або пембролізумаб з ХТ, у порівнянні з пацієнтами, які отримували лікування відповідно до протоколу EXTREME. Слід зауважити, що токсичні явища 3-5 ступеня важкості спостерігалися у 85% пацієнтів, які отримували пембролізумаб у комбінації з препаратами платини та 5-ФУ, та у 55% пацієнтів, які отримували монотерапію пембролізумабом.

Експертна група вважає, що імунотерапія є кращою терапією першої лінії для всіх пацієнтів з рецидивним, нерезектабельним або метастатичним раком, які не мають варіантів хірургічного або радіотерапевтичного лікування. Зокрема, пембролізумаб у комбінації з препаратами платини та 5-ФУ належить до рекомендацій категорії 1 відповідно до результатів клінічного дослідження KEYNOTE-048 і ця комбінація може застосовувати для пацієнтів із загальним станом 0-1 (за шкалою ECOG), а також при значному поширенні хвороби або при наближенні до клінічної кризи [581]. Експертна група також вважає, що монотерапія пембролізумабом є кращим варіантом першої лінії терапії у пацієнтів з CPS \geq 1 (рекомендація категорії 1 для CPS \geq 20). До інших схем, які члени панелі рекомендують для лікування плоскоклітинного раку голови та шиї належать: 1) цисплатин або карбоплатин плюс 5-ФУ з цетуксимабом (категорія 1) [580]; 2) цисплатин або карбоплатин плюс таксани [501, 502]; 3) цисплатин з цетуксимабом [507, 584]; 4) цисплатин з 5-ФУ [502, 503]; або 5) цетуксимаб з препаратами платини та таксанами [584-587]. Таксани можна замінити на 5-ФУ при застосуванні комбінації пембролізумаб з препаратами платини [581], однак така рекомендація належить до категорії 2B, оскільки серед учасників експертної групи існує менше консенсусу щодо неї та менше доказів. До схем з монокіміотерапією, яку рекомендують учасники експертної групи, належать цисплатин, карбоплатин, паклітаксел, доцетаксел, 5-ФУ, метотрексат, капецитабін та цетуксимаб [503, 506-514, 516, 517, 588, 589].

Локорегіонарна рецидивна або персистуюча хвороба

Оцінка мультидисциплінарної команди є критично важливою для визначення адекватної терапії у пацієнтів з локальним та/або регіонарним рецидивом захворювання без віддалених метастазів. До підгрупи таких пацієнтів можна підійти з лікувальною локальною терапією або з терапевтичними варіантами лікування, залежно від кількох факторів: схеми первинної терапії (хірургія чи ПТ), інтервалу між первинною терапією та рецидивом, бажанням зберегти функцію органу та загальним станом пацієнта (за шкалою ECOG).

У загальному, хірургічне втручання рекомендується при резектабельному рецидиві або персистуючому локорегіонарному захворюванні, при відсутності віддалених метастазів; ад'ювантна терапія залежить від патологічних факторів ризику. Пацієнтам з резектабельним рецидивним або персистуючим локорегіонарним захворюванням, які попередньо не мали ПТ, можна рекомендувати одночасну хіміопроменеву терапію [надається перевага високим дозам цисплатину (категорія рекомендацій 1)] [255]. Комбіновану ХТ з наступною ПТ або хіміопроменеве лікування (категорія 2B) можна розглядати як варіант циторедукції або контролю за симптомами, з наступною локальною терапією, наприклад хірургією за клінічними показаннями.

У пацієнтів з нерезектабельним рецидивом у ділянці, яка раніше не опромінювалася, рекомендовано ПТ з одночасною ХТ, де тривалість ПТ та схема ХТ залежать від загального стану пацієнта. Не існує жодного рандомізованого дослідження, яке визначає кращу комбінацію хіміопроменевого лікування у такому випадку, хоча у деяких клінічних дослідженнях на ранній фазі досліджувалися схеми із карбоплатином, інгібіторами PD-1 та цетуксимабом. У випадку, коли стан пацієнта або фактори пухлини роблять пацієнта поганим кандидатом на хірургію або ПТ, тоді варіанти лікування такі ж, як при наявності віддалених метастазів; хоча, при відсутності віддалених метастазів і/або наявності симптомів, повторна ПТ з ХТ стає все більш можливою до виконання (див. текст нижче). Локорегіонарне лікування, таке як паліативна ПТ, можна розглядати при наявності віддалених метастазів та невдачі локорегіонарного лікування з метою полегшення симптомів, пов'язаних з пухлиною. Фракціонування ПТ з пацієнтів з рецидивним або персистуючим захворюванням описано у розділі Методики променевої терапії у Рекомендаціях NCCN для занедбаного раку голови та шиї).

Повторне опромінення

Повторну ПТ можна запропонувати пацієнтам з локальним і/або регіонарним рецидивом раку голови та шиї, використовуючи методики IMRT, PBT або SBRT. У фазі III рандомізованого клінічного дослідження у Франції (n=130) було встановлено, що повторна ПТ у комбінації з ХТ у

пацієнтів з наступною резекцією рецидиву покращила показник DFS, при порівнянні з пацієнтами, які отримали лише хірургічне лікування (ВР 1,68; 95% ДІ 1,13-2,50; $p=0,01$) [590]. Водночас, токсичність таких схем лікування була значною (хоча вартує зазначити, що використовувалися старі технології), а частота токсичних ефектів 3-4 ступеня важкості (мукозити та фарингіти) була виявлена у 28% пацієнтів. Про методику SBRT з та без цетуксимабу з наступною хірургією при рецидивному чи рефрактерному захворюванні було досліджено у інституційному звіті ($n=28$) [591].

Для повторної ПТ слід застосовувати сучасні методики ПТ. Ретроспективний огляд 227 пацієнтів, які лікувалися у інституті-учаснику NCCN, показав, повторна ПТ голови та шиї за допомогою IMRT може бути асоційована з локальним контролем та кращими показниками виживаності, однак із значними показниками токсичності – небажані явища 3 та вище ступеня важкості виникли у 16% пацієнтів через 2 роки [592, 593]. Використання одночасної ХТ може бути асоційоване з вищим ризиком токсичності. Застосування одночасної ХТ може бути асоційоване з вищими ризиками отримати токсичні явища. Показники 1-річного локального контролю, віддаленого контролю, DFS та загальної виживаності склали 51%, 90%, 49% та 64% ретроспективно, а небажані явища 3 та вище ступеня важкості зустрічалися рідко. Найкращі результати при проведенні повторної ПТ за допомогою SBRT були у пацієнтів з малими пухлинами ($<25 \text{ см}^2$) та без ураження шкіри. Інтраопераційна ПТ та брахіотерапія також може бути корисною для окремих груп пацієнтів при проведенні у високоспеціалізованих центрах [594-596].

При прийнятті рішення про проведення повторної ПТ необхідно брати до уваги супутні захворювання, токсичні явища від попередніх методів лікування, дисфункції органів та час, який пройшов з моменту останнього лікування [597-600]. При створенні плану лікування необхідно взяти до уваги обмеження дози щодо спинного мозку, щоб максимальна доза була безпечною [597, 601, 602]. РВТ можна застосовувати для повторної ПТ, коли нормальні тканини вже не можна опромінювати фотонами [592, 603-605]. Ретроспективні дослідження показали, що РВТ при повторній ПТ показала хороші результати (тобто, загальна виживаність складала 65-84%, покращився локорегіонарний контроль, не було віддалених метастазів) та прийнятну токсичність [603, 604]. Водночас, у одному ретроспективному дослідженні 3 пацієнтів померли (у віці більше 60 років), ймовірно внаслідок ефектів, пов'язаних з повторною ПТ [603].

Дози опромінення, які можуть бути застосовані для повторної ПТ описані у розділі Методики променевої терапії у Рекомендаціях NCCN для пухлин голови та шиї. Об'єм опромінення повинен переважно включати первинну ділянку поширення хвороби, і бути мінімізованим лише для тканин, які отримали великі дози у ділянках перекриття опроміненням. Тому, профілактичне лікування (напр., елективне опромінення лімфатичних вузлів) не показано у рутинній практиці [606]. Наразі існують прогалини у знаннях щодо адекватного використання опромінення, і пацієнтів слід заохочувати до участі в клінічних дослідженнях [592, 597].

Хвороба, яка прогресує на або після хіміотерапії на основі препаратів платини

Про варіанти лікування хвороби, яка зазнала невдачі при хіміотерапії на основі препаратів платини, описано у Рекомендаціях (див. розділи Принципи хіміотерапії для неназофарингеальних раків: рецидивна, нерезектабельна або метастатична хвороба у Рекомендаціях NCCN для пухлин голови та шиї).

Ніволумаб оцінювався у фазі III рандомізованого клінічного дослідження, яке включало 361 пацієнта з рецидивним плоскоклітинним раком голови та шиї, які мали прогресування захворювання протягом 6 місяців після хіміотерапії на основі препаратів платини [583]. При медіані спостереження 5,1 (межі 0-16,8) місяця загальна виживаність була достовірно вищою у пацієнтів, які отримували ніволумаб, у порівнянні з пацієнтами, які отримували стандартну другу лінію монокліматерапії (метотрексат, доцетаксел чи цетуксимаб) (ВР 0,70; 97,73% ДІ 0,51-0,96, $p=0,01$). Однорічна виживаність також була вищою у пацієнтів, які отримували ніволумаб, у порівнянні з пацієнтами, які отримували стандартну терапію (36% проти 16,6% ретроспективно), частота відповіді була також вищою (13,3% проти 5,8% ретроспективно), однак медіана PFS не

була статистично відмінною між цими двома групами (2,0 місяці проти 2,3 місяці ретроспективно, $p=0,32$). У попередньо детермінованому дослідницькому аналізі перевага у загальній виживаності у пацієнтів, які отримували ніволумаб була обмежена пацієнтами, які мали експресію PDL1 1% та більше ($n=149$)(8,7 проти 4,6 місяців, ВР 0,55; 95% ДІ 0,36-0,83). Серед пацієнтів, які мали експресію PD-L1 менше 1% ($n=111$) не було виявлено жодної переваги у загальній виживаності у пацієнтів, які отримували ніволумаб (5,7 проти 5,8 місяців; ВР 0,89; 95% ДІ 0,54-1,45). Небажані явища 3 або 4 ступеня важкості пов'язані з лікуванням виникли у 13,1% пацієнтів, які отримували ніволумаб, у порівнянні з 35,1% пацієнтів, які отримували стандартну терапію. Ці результати вказують, що ніволумаб продовжує виживаність у пацієнтів з рецидивним чи метастатичним плоскоклітинним раком голови та шиї, які мали прогресування захворювання після хіміотерапії на основі препаратів платини у порівнянні з пацієнтами, які отримували стандартну моноклітинотерапію. На даний момент існує 2 дозування ніволумабу, затверджені FDA для лікування пацієнтів з плоскоклітинним раком голови та шиї: 240 мг кожні 2 тижні або 480 мг кожні 4 тижні [607].

Пембролізумаб первинно вивчався у дозі 10 мг/кг кожні 2 тижні у когорті пацієнтів з плоскоклітинним раком голови та шиї у клінічному дослідженні KEYNOTE-012, де було визначено його клінічну активність [608]. Нижча фіксована доза пембролізумабу 200 мг кожні 3 тижні була оцінена у фазі Ib в межах розширеної когорти із 132 пацієнтами з рецидивним або метастатичним плоскоклітинним раком голови та шиї [609]. Через 6 місяців загальна виживаність склала 59%, PFS 23%, а загальна частота відповіді 18%. При дослідженні відповідь на лікування була тривалою, однак період спостереження був обмеженим (медіана 9 місяців). Пембролізумаб також загалом добре переносився [608]. Об'єднаний аналіз після тривалого спостереження за початковою та розширеною когортами ($n=192$) виявив, що показник 1-річної загальної виживаності склав 38% [610]. Серед 34 пацієнтів, які мали відповідь, у 85% відповідь тривала 6 місяців та більше, а у 71% – 12 місяців та більше. FDA схвалило альтернативний режим дозування пембролізумабу у дозі 400 мг кожні шість тижнів для всіх схвалених на даний момент показань для дорослих [611].

На основі результатів клінічного дослідження KEYNOTE-012 у фазі Ib пембролізумаб було оцінено у фазі III клінічного дослідження KEYNOTE040 [582]. Пацієнти з рецидивуючим або метастатичним плоскоклітинним раком голови та шиї ($n=495$) були рандомізовані на групи, які отримували пембролізумаб або іншу ХТ (метотрексат, доцетаксел або цетуксимаб). Медіана загальної виживаності була більшою для групи пембролізумабу порівняно з групою стандартного лікування (8,4 місяці проти 6,9 місяців; ВР 0,80; 95% ДІ 0,65-0,98; $p=0,016$). Коли аналізи були стратифіковані за статусом PD-L1, результати для загальної виживаності були значно кращими з групи з пембролізумабом лише для пацієнтів з пухлинами, які мали експресію PD-L1. Монотерапію пембролізумабом також оцінювали щодо раніше лікованих пухлин з високою мікросателітною нестабільністю (MSI-H) у фазі II «корзинного» клінічного дослідження KEYNOTE-158, яке включало 1 пацієнта з плоскоклітинним раком голови та шиї [612]. Загальна частота відповіді для загальної вибірки ($n=233$) склала 34,3% (95% ДІ 28,3-40,8%), медіана PFS становила 4,1 місяці (95% ДІ 2,4-4,9), а медіана загальної виживаності – 23,5 місяців (95% ДІ 13,5 місяців-не досягнуто).

У фазі II нерандомізованого клінічного дослідження KEYNOTE-055 вивчали пембролізумаб у 171 пацієнта з плоскоклітинним раком голови та шиї, який прогресував після ХТ на основі препаратів платини та цетуксимабу [613]. Загальна частота відповіді становила 16% (95% ДІ 11-23%), а середня тривалість відповіді була 8 місяців.

Афатиніб порівнювали з метотрексатом у пацієнтів із рецидивуючим або метастатичним раком голови та шиї, який прогресував на або після ХТ на основі препаратів платини ($n=483$) у фазі III рандомізованого клінічного дослідження LUX-Head&Neck 1 [614]. Рандомізовані пацієнти, які отримували афатиніб мали більшу PFS, ніж пацієнти, які отримували метотрексат (2,6 місяців проти 1,7 місяців; $p=0,03$), але не було виявлено статистичної різниці у загальній виживаності [614]. У фазі II рандомізованого клінічного дослідження порівнювали афатиніб із цетуксимабом у пацієнтів із рецидивуючим або метастатичним раком голови та шиї, який прогресував на або після

ХТ на основі препаратів платини (n=121) показали порівнянні показники відповіді між двома препаратами [615].

Експертна група рекомендує імунотерапію (ніволумаб і пембролізумаб) як бажаний варіант лікування (категорія 1) пацієнтів з рецидивним або метастатичним плоскоклітинним раком голови та шиї, який прогресував на або після ХТ на основі препаратів платини на основі доказів високої якості [582, 583]. Пембролізумаб також є варіантом лікування захворювання з MSI-H [612]. Незважаючи на неясності у тестуванні та визначення PD-L1, експресія PD-L1 може бути пов'язана з кращими результатами при лікуванні імунотерапією рецидивного або метастатичного плоскоклітинного раку голови та шиї (тобто більша ймовірність відповіді при пембролізумабі і більша користь для показників виживаності при ніволумабі).

Для всіх інших варіантів ХТ, які рекомендовані експертною групою, немає явних переваг одного засобу перед іншим у наступній лінії, хоча рівень відповіді вважається був найвищим для таксанів. Афатиніб має переваги у PFS, але не переваги у загальній виживаності, порівняно з метотрексатом [614] і є варіантом ХТ (категорії 2B) для неназофарингеального персистуючого раку голови та шиї або раку, який прогресував під час або після ХТ на основі препаратів платини.

Літературні джерела

1. Siegel RL, Miller KD, Jemal A. Cancer statistics, 2020. *CA Cancer J Clin* 2020;70:7-30. Available at: <https://www.ncbi.nlm.nih.gov/pubmed/31912902>.
2. U.S. National Library of Medicine-Key MEDLINE® Indicators. Available at: http://www.nlm.nih.gov/bsd/bsd_key.html. Accessed July 24, 2014.
3. Gillison ML, Koch WM, Capone RB, et al. Evidence for a causal association between human papillomavirus and a subset of head and neck cancers. *J Natl Cancer Inst* 2000;92:709-720. Available at: <http://www.ncbi.nlm.nih.gov/pubmed/10793107>.
4. Applebaum KM, Furniss CS, Zeka A, et al. Lack of association of alcohol and tobacco with HPV16-associated head and neck cancer. *J Natl Cancer Inst* 2007;99:1801-1810. Available at: <http://www.ncbi.nlm.nih.gov/pubmed/18042931>.
5. D'Souza G, Kreimer AR, Viscidi R, et al. Case-control study of human papillomavirus and oropharyngeal cancer. *N Engl J Med* 2007;356:1944-1956. Available at: <http://www.ncbi.nlm.nih.gov/pubmed/17494927>.
6. Schlecht NF, Burk RD, Adrien L, et al. Gene expression profiles in HPVinfected head and neck cancer. *J Pathol* 2007;213:283-293. Available at: <http://www.ncbi.nlm.nih.gov/pubmed/17893858>.
7. Sturgis EM, Cinciripini PM. Trends in head and neck cancer incidence in relation to smoking prevalence: an emerging epidemic of human papillomavirus-associated cancers? *Cancer* 2007;110:1429-1435. Available at: <http://www.ncbi.nlm.nih.gov/pubmed/17724670>.
8. Adelstein DJ, Ridge JA, Gillison ML, et al. Head and neck squamous cell cancer and the human papillomavirus: summary of a National Cancer Institute State of the Science Meeting, November 9-10, 2008, Washington, D.C. *Head Neck* 2009;31:1393-1422. Available at: <http://www.ncbi.nlm.nih.gov/pubmed/19787782>.
9. Agalliu I, Gapstur S, Chen Z, et al. Associations of oral alpha-, beta-, and gamma-human papillomavirus types with risk of incident head and neck cancer. *JAMA Oncol* 2016. Available at: <http://www.ncbi.nlm.nih.gov/pubmed/26794505>.
10. Snow AN, Laudadio J. Human papillomavirus detection in head and neck squamous cell carcinomas. *Adv Anat Pathol* 2010;17:394-403. Available at: <https://www.ncbi.nlm.nih.gov/pubmed/20966645>.
11. Chen X, Gao L, Sturgis EM, et al. HPV16 DNA and integration in normal and malignant epithelium: implications for the etiology of laryngeal squamous cell carcinoma. *Ann Oncol* 2017;28:1105-1110. Available at: <https://www.ncbi.nlm.nih.gov/pubmed/28327951>.
12. Ren J, Yang W, Su J, et al. Human papillomavirus and p16 immunostaining, prevalence and prognosis of squamous carcinoma of unknown primary in the head and neck region. *Int J Cancer* 2019;145:1465-1474. Available at: <https://www.ncbi.nlm.nih.gov/pubmed/30698281>.
13. Chaturvedi AK, Engels EA, Anderson WF, Gillison ML. Incidence trends for human papillomavirus-related and -unrelated oral squamous cell carcinomas in the United States. *J Clin Oncol* 2008;26:612-619. Available at: <http://www.ncbi.nlm.nih.gov/pubmed/18235120>.
14. D'Souza G, Zhang HH, D'Souza WD, et al. Moderate predictive value of demographic and behavioral characteristics for a diagnosis of HPV16positive and HPV16-negative head and neck cancer. *Oral Oncol* 2010;46:100-104. Available at: <https://www.ncbi.nlm.nih.gov/pubmed/20036610>.
15. Lu DJ, Luu M, Mita A, et al. Human papillomavirus-associated oropharyngeal cancer among patients aged 70 and older: Dramatically increased prevalence and clinical implications. *Eur J Cancer* 2018;103:195-204. Available at: <https://www.ncbi.nlm.nih.gov/pubmed/30268920>.
16. Tota JE, Best AF, Zumsteg ZS, et al. Evolution of the oropharynx cancer epidemic in the United States: moderation of increasing incidence in younger individuals and shift in the burden to older individuals. *J Clin Oncol* 2019;37:1538-1546. Available at: <https://www.ncbi.nlm.nih.gov/pubmed/31026209>.
17. Gillison ML, Alemany L, Snijders PJ, et al. Human papillomavirus and diseases of the upper airway: head and neck cancer and respiratory papillomatosis. *Vaccine* 2012;30 Suppl 5:F34-54. Available at: <http://www.ncbi.nlm.nih.gov/pubmed/23199965>.
18. Ndiaye C, Mena M, Alemany L, et al. HPV DNA, E6/E7 mRNA, and p16INK4a detection in head and neck cancers: a systematic review and meta-analysis. *Lancet Oncol* 2014;15:1319-1331. Available at: <https://www.ncbi.nlm.nih.gov/pubmed/25439690>.
19. Schiffman M, Doorbar J, Wentzensen N, et al. Carcinogenic human papillomavirus infection. *Nat Rev Dis Primers* 2016;2:16086. Available at: <https://www.ncbi.nlm.nih.gov/pubmed/27905473>.
20. Gillison ML, Akagi K, Xiao W, et al. Human papillomavirus and the landscape of secondary genetic alterations in oral cancers. *Genome Res* 2019;29:1-17. Available at: <https://www.ncbi.nlm.nih.gov/pubmed/30563911>.
21. Thavaraj S. Human papillomavirus-associated neoplasms of the sinonasal tract and nasopharynx. *Semin Diagn Pathol* 2016;33:104-111. Available at: <https://www.ncbi.nlm.nih.gov/pubmed/26482046>.
22. Sritippho T, Chotjumlong P, Iamaroon A. Roles of human papillomaviruses and p16 in oral cancer. *Asian Pac J Cancer Prev* 2015;16:6193-6200. Available at: <https://www.ncbi.nlm.nih.gov/pubmed/26434816>.
23. Castellsague X, Alemany L, Quer M, et al. HPV involvement in head and neck cancers: comprehensive assessment of biomarkers in 3680 patients. *J Natl Cancer Inst* 2016;108:djv403. Available at: <https://www.ncbi.nlm.nih.gov/pubmed/26823521>.
24. Fakhry C, Lacchetti C, Rooper LM, et al. Human papillomavirus testing in head and neck carcinomas: ASCO Clinical Practice Guideline endorsement of the College of American Pathologists Guideline. *J Clin Oncol* 2018;36:3152-3161.

- Available at: <https://www.ncbi.nlm.nih.gov/pubmed/30188786>.
25. Chaturvedi AK, Graubard BI, Broutian T, et al. Effect of prophylactic human papillomavirus (HPV) vaccination on oral HPV infections among young adults in the United States. *J Clin Oncol* 2018;36:262-267. Available at: <https://www.ncbi.nlm.nih.gov/pubmed/29182497>.
 26. Chaturvedi AK, Graubard BI, Broutian T, et al. Prevalence of oral HPV infection in unvaccinated men and women in the United States, 2009-2016. *JAMA* 2019;322:977-979. Available at: <https://www.ncbi.nlm.nih.gov/pubmed/31503300>.
 27. Future II Study Group. Quadrivalent vaccine against human papillomavirus to prevent high-grade cervical lesions. *N Engl J Med* 2007;356:1915-1927. Available at: <https://www.ncbi.nlm.nih.gov/pubmed/17494925>.
 28. Beachler DC, Kreimer AR, Schiffman M, et al. Multisite HPV16/18 vaccine efficacy against cervical, anal, and oral HPV infection. *J Natl Cancer Inst* 2016;108. Available at: <https://www.ncbi.nlm.nih.gov/pubmed/26467666>.
 29. Lei J, Ploner A, Elfstrom KM, et al. HPV vaccination and the risk of invasive cervical cancer. *N Engl J Med* 2020;383:1340-1348. Available at: <https://www.ncbi.nlm.nih.gov/pubmed/32997908>.
 30. Ang KK, Harris J, Wheeler R, et al. Human papillomavirus and survival of patients with oropharyngeal cancer. *N Engl J Med* 2010;363:24-35. Available at: <http://www.ncbi.nlm.nih.gov/pubmed/20530316>.
 31. Rischin D, Young RJ, Fisher R, et al. Prognostic significance of p16INK4A and human papillomavirus in patients with oropharyngeal cancer treated on TROG 02.02 phase III trial. *J Clin Oncol* 2010;28:4142-4148. Available at: <http://www.ncbi.nlm.nih.gov/pubmed/20697079>.
 32. Fakhry C, Zhang Q, Nguyen-Tan PF, et al. Human papillomavirus and overall survival after progression of oropharyngeal squamous cell carcinoma. *J Clin Oncol* 2014;32:3365-3373. Available at: <http://www.ncbi.nlm.nih.gov/pubmed/24958820>.
 33. Posner MR, Lorch JH, Goloubeva O, et al. Survival and human papillomavirus in oropharynx cancer in TAX 324: a subset analysis from an international phase III trial. *Ann Oncol* 2011;22:1071-1077. Available at: <https://www.ncbi.nlm.nih.gov/pubmed/21317223>.
 34. Fakhry C, Zhang Q, Nguyen-Tan PF, et al. Development and validation of nomograms predictive of overall and progression-free survival in patients with oropharyngeal cancer. *J Clin Oncol* 2017;35:4057-4065. Available at: <https://www.ncbi.nlm.nih.gov/pubmed/28777690>.
 35. Fullerton ZH, Butler SS, Mahal BA, et al. Short-term mortality risks among patients with oropharynx cancer by human papillomavirus status. *Cancer* 2020;126:1424-1433. Available at: <https://www.ncbi.nlm.nih.gov/pubmed/31930488>.
 36. Fakhry C, Westra WH, Li S, et al. Improved survival of patients with human papillomavirus-positive head and neck squamous cell carcinoma in a prospective clinical trial. *J Natl Cancer Inst* 2008;100:261-269. Available at: <http://www.ncbi.nlm.nih.gov/pubmed/18270337>.
 37. Lassen P, Eriksen JG, Hamilton-Dutoit S, et al. Effect of HPV-associated p16INK4A expression on response to radiotherapy and survival in squamous cell carcinoma of the head and neck. *J Clin Oncol* 2009;27:1992-1998. Available at: <http://www.ncbi.nlm.nih.gov/pubmed/19289615>.
 38. Coordes A, Lenz K, Qian X, et al. Meta-analysis of survival in patients with HNSCC discriminates risk depending on combined HPV and p16 status. *Eur Arch Otorhinolaryngol* 2016;273:2157-2169. Available at: <https://www.ncbi.nlm.nih.gov/pubmed/26227616>.
 39. Chung CH, Zhang Q, Kong CS, et al. p16 protein expression and human papillomavirus status as prognostic biomarkers of nonoropharyngeal head and neck squamous cell carcinoma. *J Clin Oncol* 2014;32:3930-3938. Available at: <https://www.ncbi.nlm.nih.gov/pubmed/25267748>.
 40. Bryant AK, Sojourner EJ, Vitzthum LK, et al. Prognostic role of p16 in nonoropharyngeal head and neck cancer. *J Natl Cancer Inst* 2018;110:1393-1399. Available at: <https://www.ncbi.nlm.nih.gov/pubmed/29878161>.
 41. Fakhry C, Ferris RL. P16 as a prognostic biomarker for nonoropharyngeal squamous cell cancers: avatar or mirage? *J Natl Cancer Inst* 2018;110:1290-1291. Available at: <https://www.ncbi.nlm.nih.gov/pubmed/29878233>.
 42. Tian S, Switchenko JM, Jhaveri J, et al. Survival outcomes by high-risk human papillomavirus status in nonoropharyngeal head and neck squamous cell carcinomas: A propensity-scored analysis of the National Cancer Data Base. *Cancer* 2019;125:2782-2793. Available at: <https://www.ncbi.nlm.nih.gov/pubmed/31012957>.
 43. Sahaivaler A, Kim MH, Mendez A, et al. Survival outcomes in human papillomavirus-associated nonoropharyngeal squamous cell carcinomas: a systematic review and meta-analysis. *JAMA Otolaryngol Head Neck Surg* 2020;146:1158-1166. Available at: <https://www.ncbi.nlm.nih.gov/pubmed/33057610>.
 44. Gillison ML, Zhang Q, Jordan R, et al. Tobacco smoking and increased risk of death and progression for patients with p16-positive and p16-negative oropharyngeal cancer. *J Clin Oncol* 2012;30:2102-2111. Available at: <http://www.ncbi.nlm.nih.gov/pubmed/22565003>.
 45. Sinha P, Lewis JS, Jr., Piccirillo JF, et al. Extracapsular spread and adjuvant therapy in human papillomavirus-related, p16-positive oropharyngeal carcinoma. *Cancer* 2012;118:3519-3530. Available at: <http://www.ncbi.nlm.nih.gov/pubmed/22086669>.
 46. Lassen P, Lacas B, Pignon JP, et al. Prognostic impact of HPV-associated p16-expression and smoking status on outcomes following radiotherapy for oropharyngeal cancer: The MARCH-HPV project. *Radiother Oncol* 2018;126:107-115. Available at: <https://www.ncbi.nlm.nih.gov/pubmed/29100700>.
 47. Spector ME, Gallagher KK, Light E, et al. Matted nodes: poor prognostic marker in oropharyngeal squamous cell carcinoma independent of HPV and EGFR status. *Head Neck* 2012;34:1727-1733. Available at: <https://www.ncbi.nlm.nih.gov/pubmed/22247002>.
 48. O'Sullivan B, Huang SH, Siu LL, et al. Deintensification candidate subgroups in human papillomavirus-related

- oropharyngeal cancer according to minimal risk of distant metastasis. *J Clin Oncol* 2013;31:543550. Available at: <http://www.ncbi.nlm.nih.gov/pubmed/23295795>.
49. Vainshtein JM, Spector ME, Ibrahim M, et al. Matted nodes: High distant-metastasis risk and a potential indication for intensification of systemic therapy in human papillomavirus-related oropharyngeal cancer. *Head Neck* 2016;38 Suppl 1:E805-814. Available at: <https://www.ncbi.nlm.nih.gov/pubmed/25914344>.
 50. Huang SH, O'Sullivan B, Su J, et al. Prognostic importance of radiologic extranodal extension in HPV-positive oropharyngeal carcinoma and its potential role in refining TNM-8 cN-classification. *Radiother Oncol* 2020;144:13-22. Available at: <https://www.ncbi.nlm.nih.gov/pubmed/31710939>.
 51. Wuthrick EJ, Zhang Q, Machtay M, et al. Institutional clinical trial accrual volume and survival of patients with head and neck cancer. *J Clin Oncol* 2015;33:156-164. Available at: <https://www.ncbi.nlm.nih.gov/pubmed/25488965>.
 52. David JM, Ho AS, Luu M, et al. Treatment at high-volume facilities and academic centers is independently associated with improved survival in patients with locally advanced head and neck cancer. *Cancer* 2017;123:3933-3942. Available at: <https://www.ncbi.nlm.nih.gov/pubmed/28640546>.
 53. Gourin CG, Stewart CM, Frick KD, et al. Association of hospital volume with laryngectomy outcomes in patients with larynx cancer. *JAMA Otolaryngol Head Neck Surg* 2019;145:62-70. Available at: <https://www.ncbi.nlm.nih.gov/pubmed/30476965>.
 54. Nocon CC, Ajmani GS, Bhayani MK. Association of facility volume with positive margin rate in the surgical treatment of head and neck cancer. *JAMA Otolaryngol Head Neck Surg* 2018. Available at: <https://www.ncbi.nlm.nih.gov/pubmed/30347018>.
 55. Lee NCJ, Kelly JR, An Y, et al. Radiation therapy treatment facility and overall survival in the adjuvant setting for locally advanced head and neck squamous cell carcinoma. *Cancer* 2019;125:2018-2026. Available at: <https://www.ncbi.nlm.nih.gov/pubmed/30748002>.
 56. Cohen EE, LaMonte SJ, Erb NL, et al. American Cancer Society Head and Neck Cancer Survivorship Care Guideline. *CA Cancer J Clin* 2016;66:203-239. Available at: <https://www.ncbi.nlm.nih.gov/pubmed/27002678>.
 57. Jabbour J, Milross C, Sundaresan P, et al. Education and support needs in patients with head and neck cancer: A multi-institutional survey. *Cancer* 2017;123:1949-1957. Available at: <https://www.ncbi.nlm.nih.gov/pubmed/28081302>.
 58. So WK, Chan RJ, Chan DN, et al. Quality-of-life among head and neck cancer survivors at one year after treatment--a systematic review. *Eur J Cancer* 2012;48:2391-2408. Available at: <http://www.ncbi.nlm.nih.gov/pubmed/22579456>.
 59. Smith BG, Hutcheson KA, Little LG, et al. Lymphedema outcomes in patients with head and neck cancer. *Otolaryngol Head Neck Surg* 2015;152:284-291. Available at: <https://www.ncbi.nlm.nih.gov/pubmed/25389318>.
 60. Colasanto JM, Prasad P, Nash MA, et al. Nutritional support of patients undergoing radiation therapy for head and neck cancer. *Oncology (Williston Park)* 2005;19:371-379. Available at: <http://www.ncbi.nlm.nih.gov/pubmed/15828552>.
 61. Lin BM, Starmer HM, Gourin CG. The relationship between depressive symptoms, quality of life, and swallowing function in head and neck cancer patients 1 year after definitive therapy. *Laryngoscope* 2012;122:15181525. Available at: <http://www.ncbi.nlm.nih.gov/pubmed/22467530>.
 62. Krebber AM, Leemans CR, de Bree R, et al. Stepped care targeting psychological distress in head and neck and lung cancer patients: a randomized clinical trial. *BMC Cancer* 2012;12:173. Available at: <http://www.ncbi.nlm.nih.gov/pubmed/22574757>.
 63. Verdonck-de Leeuw IM, de Bree R, Keizer AL, et al. Computerized prospective screening for high levels of emotional distress in head and neck cancer patients and referral rate to psychosocial care. *Oral Oncol* 2009;45:e129-133. Available at: <http://www.ncbi.nlm.nih.gov/pubmed/19362038>.
 64. Andersen BL, DeRubeis RJ, Berman BS, et al. Screening, assessment, and care of anxiety and depressive symptoms in adults with cancer: an American Society of Clinical Oncology guideline adaptation. *J Clin Oncol* 2014;32:1605-1619. Available at: <http://www.ncbi.nlm.nih.gov/pubmed/24733793>.
 65. Cancer and tobacco use. *CDC Vital Signs*. Atlanta: Centers for Disease Control and Prevention; 2016. Available at: <https://www.cdc.gov/vitalsigns/pdf/2016-11-vitalsigns.pdf>.
 66. The Health Consequences of Smoking—50 Years of Progress: A Report of the Surgeon General. Atlanta, GA: U.S. Department of Health and Human Services 2014. Available at: <http://www.surgeongeneral.gov/library/reports/50-years-of-progress/>.
 67. Marin VP, Pytynia KB, Langstein HN, et al. Serum cotinine concentration and wound complications in head and neck reconstruction. *Plast Reconstr Surg* 2008;121:451-457. Available at: <http://www.ncbi.nlm.nih.gov/pubmed/18300961>.
 68. Egestad H, Emaus N. Changes in health related quality of life in women and men undergoing radiation treatment for head and neck cancer and the impact of smoking status in the radiation treatment period. *Eur J Oncol Nurs* 2014;18:339-346. Available at: <http://www.ncbi.nlm.nih.gov/pubmed/24877857>.
 69. Piccirillo JF, Lacy PD, Basu A, Spitznagel EL. Development of a new head and neck cancer-specific comorbidity index. *Arch Otolaryngol Head Neck Surg* 2002;128:1172-1179. Available at: <http://www.ncbi.nlm.nih.gov/pubmed/12365889>.
 70. Chen AY, Matson LK, Roberts D, Goepfert H. The significance of comorbidity in advanced laryngeal cancer. *Head Neck* 2001;23:566-572. Available at: <http://www.ncbi.nlm.nih.gov/pubmed/11400245>.
 71. de Graeff A, de Leeuw JR, Ros WJ, et al. Pretreatment factors predicting quality of life after treatment for head and neck cancer. *Head Neck* 2000;22:398-407. Available at: <http://www.ncbi.nlm.nih.gov/pubmed/10862025>.
 72. Funk GF, Karnell LH, Whitehead S, et al. Free tissue transfer versus pedicled flap cost in head and neck cancer. *Otolaryngol Head Neck Surg* 2002;127:205-212. Available at: <http://www.ncbi.nlm.nih.gov/pubmed/12297811>.
 73. Farwell DG, Reilly DF, Weymuller EA, et al. Predictors of perioperative complications in head and neck patients. *Arch*

- Otolaryngol Head Neck Surg 2002;128:505-511. Available at: <http://www.ncbi.nlm.nih.gov/pubmed/12003580>.
74. Piccirillo JF, Tierney RM, Costas I, et al. Prognostic importance of comorbidity in a hospital-based cancer registry. *JAMA* 2004;291:2441-2447. Available at: <https://www.ncbi.nlm.nih.gov/pubmed/15161894>.
 75. Yueh B. *Measuring and Reporting Quality of Life in Head and Neck Cancer*. McLean, Virginia; 2002.
 76. Rogers SN, Gwanne S, Lowe D, et al. The addition of mood and anxiety domains to the University of Washington quality of life scale. *Head Neck* 2002;24:521-529. Available at: <http://www.ncbi.nlm.nih.gov/pubmed/12112548>.
 77. Bjordal K, Hammerlid E, Ahlner-Elmqvist M, et al. Quality of life in head and neck cancer patients: validation of the European Organization for Research and Treatment of Cancer Quality of Life Questionnaire H&N35. *J Clin Oncol* 1999;17:1008-1019. Available at: <http://www.ncbi.nlm.nih.gov/pubmed/10071296>.
 78. Cella D. *Manual for the Functional Assessment of Cancer Therapy (FACT) Measurement System (version 4)*. Chicago: Rush Medical Center; 1997.
 79. List MA, D'Antonio LL, Cella DF, et al. The Performance Status Scale for Head and Neck Cancer Patients and the Functional Assessment of Cancer Therapy-Head and Neck Scale. A study of utility and validity. *Cancer* 1996;77:2294-2301. Available at: <http://www.ncbi.nlm.nih.gov/pubmed/8635098>.
 80. Paleri V, Urbano TG, Mehanna H, et al. Management of neck metastases in head and neck cancer: United Kingdom National Multidisciplinary Guidelines. *J Laryngol Otol* 2016;130:S161-S169. Available at: <https://www.ncbi.nlm.nih.gov/pubmed/27841133>.
 81. Kim SJ, Pak K, Kim K. Diagnostic accuracy of F-18 FDG PET or PET/CT for detection of lymph node metastasis in clinically node negative head and neck cancer patients; A systematic review and meta-analysis. *Am J Otolaryngol* 2019;40:297-305. Available at: <https://www.ncbi.nlm.nih.gov/pubmed/30473166>.
 82. Lowe VJ, Duan F, Subramaniam RM, et al. Multicenter trial of [(18)F]fluorodeoxyglucose positron emission tomography/computed tomography staging of head and neck cancer and negative predictive value and surgical impact in the N0 neck: results from ACIN 6685. *J Clin Oncol* 2019;37:1704-1712. Available at: <https://www.ncbi.nlm.nih.gov/pubmed/30768363>.
 83. Hosni A, Huang SH, Chiu K, et al. Predictors of early recurrence prior to planned postoperative radiation therapy for oral cavity squamous cell carcinoma and outcomes following salvage intensified radiation therapy. *Int J Radiat Oncol Biol Phys* 2019;103:363-373. Available at: <https://www.ncbi.nlm.nih.gov/pubmed/30244160>.
 84. Isles MG, McConkey C, Mehanna HM. A systematic review and metaanalysis of the role of positron emission tomography in the follow up of head and neck squamous cell carcinoma following radiotherapy or chemoradiotherapy. *Clin Otolaryngol* 2008;33:210-222. Available at: <http://www.ncbi.nlm.nih.gov/pubmed/18559026>.
 85. Heineman TE, Kuan EC, St John MA. When should surveillance imaging be performed after treatment for head and neck cancer? *Laryngoscope* 2017;127:533-534. Available at: <https://www.ncbi.nlm.nih.gov/pubmed/28185273>.
 86. Chung PK, Chin RY, Eslick GD. Detecting residual/recurrent head neck squamous cell carcinomas using PET or PET/CT: systematic review and meta-analysis. *Otolaryngol Head Neck Surg* 2016;154:421-432. Available at: <https://www.ncbi.nlm.nih.gov/pubmed/26715675>.
 87. Liauw SL, Mancuso AA, Amdur RJ, et al. Postradiotherapy neck dissection for lymph node-positive head and neck cancer: the use of computed tomography to manage the neck. *J Clin Oncol* 2006;24:1421-1427. Available at: <http://www.ncbi.nlm.nih.gov/pubmed/16549836>.
 88. Porceddu SV, Jarmolowski E, Hicks RJ, et al. Utility of positron emission tomography for the detection of disease in residual neck nodes after (chemo)radiotherapy in head and neck cancer. *Head Neck* 2005;27:175-181. Available at: <http://www.ncbi.nlm.nih.gov/pubmed/15627258>.
 89. Yao M, Smith RB, Hoffman HT, et al. Clinical significance of postradiotherapy [18F]-fluorodeoxyglucose positron emission tomography imaging in management of head-and-neck cancer-a long-term outcome report. *Int J Radiat Oncol Biol Phys* 2009;74:9-14. Available at: <http://www.ncbi.nlm.nih.gov/pubmed/18930358>.
 90. Lango MN, Myers JN, Garden AS. Controversies in surgical management of the node-positive neck after chemoradiation. *Semin Radiat Oncol* 2009;19:24-28. Available at: <http://www.ncbi.nlm.nih.gov/pubmed/19028342>.
 91. Kutler DI, Patel SG, Shah JP. The role of neck dissection following definitive chemoradiation. *Oncology (Williston Park)* 2004;18:993-998; discussion 999, 1003-1004, 1007. Available at: <http://www.ncbi.nlm.nih.gov/pubmed/15328894>.
 92. Mehanna H, Wong WL, McConkey CC, et al. PET-CT surveillance versus neck dissection in advanced head and neck cancer. *N Engl J Med* 2016;374:1444-1454. Available at: <https://www.ncbi.nlm.nih.gov/pubmed/27007578>.
 93. Mehanna H, McConkey CC, Rahman JK, et al. PET-NECK: a multicentre randomised phase III non-inferiority trial comparing a positron emission tomography-computerised tomography-guided watch-and-wait policy with planned neck dissection in the management of locally advanced (N2/N3) nodal metastases in patients with squamous cell head and neck cancer. *Health Technol Assess* 2017;21:1-122. Available at: <https://www.ncbi.nlm.nih.gov/pubmed/28409743>.
 94. Corry J, Peters L, Fisher R, et al. N2-N3 neck nodal control without planned neck dissection for clinical/radiologic complete responders-results of Trans Tasman Radiation Oncology Group Study 98.02. *Head Neck* 2008;30:737-742. Available at: <http://www.ncbi.nlm.nih.gov/pubmed/18286488>.
 95. Lau H, Phan T, Mackinnon J, Matthews TW. Absence of planned neck dissection for the N2-N3 neck after chemoradiation for locally advanced squamous cell carcinoma of the head and neck. *Arch Otolaryngol Head Neck Surg* 2008;134:257-261. Available at: <http://www.ncbi.nlm.nih.gov/pubmed/18347249>.
 96. Ong SC, Schoder H, Lee NY, et al. Clinical utility of 18F-FDG PET/CT in assessing the neck after concurrent chemoradiotherapy for Locoregional advanced head and neck cancer. *J Nucl Med* 2008;49:532-540. Available at: <http://www.ncbi.nlm.nih.gov/pubmed/18344440>.

97. Nayak JV, Walvekar RR, Andrade RS, et al. Deferring planned neck dissection following chemoradiation for stage IV head and neck cancer: the utility of PET-CT. *Laryngoscope* 2007;117:2129-2134. Available at: <http://www.ncbi.nlm.nih.gov/pubmed/17921898>.
98. Abgral R, Querellou S, Potard G, et al. Does 18F-FDG PET/CT improve the detection of posttreatment recurrence of head and neck squamous cell carcinoma in patients negative for disease on clinical follow-up? *J Nucl Med* 2009;50:24-29. Available at: <http://www.ncbi.nlm.nih.gov/pubmed/19091901>.
99. Porceddu SV, Pryor DI, Burmeister E, et al. Results of a prospective study of positron emission tomography-directed management of residual nodal abnormalities in node-positive head and neck cancer after definitive radiotherapy with or without systemic therapy. *Head Neck* 2011;33:1675-1682. Available at: <http://www.ncbi.nlm.nih.gov/pubmed/22076976>.
100. Ho AS, Tsao GJ, Chen FW, et al. Impact of positron emission tomography/computed tomography surveillance at 12 and 24 months for detecting head and neck cancer recurrence. *Cancer* 2013;119:1349-1356. Available at: <https://www.ncbi.nlm.nih.gov/pubmed/23225544>.
101. Trosman SJ, Koyfman SA, Ward MC, et al. Effect of human papillomavirus on patterns of distant metastatic failure in oropharyngeal squamous cell carcinoma treated with chemoradiotherapy. *JAMA Otolaryngol Head Neck Surg* 2015;141:457-462. Available at: <https://www.ncbi.nlm.nih.gov/pubmed/25742025>.
102. Sheikhabaei S, Taghipour M, Ahmad R, et al. Diagnostic accuracy of follow-up FDG PET or PET/CT in patients with head and neck cancer after definitive treatment: a systematic review and meta-analysis. *AJR Am J Roentgenol* 2015;205:629-639. Available at: <https://www.ncbi.nlm.nih.gov/pubmed/26295652>.
103. Dunsky KA, Wehrmann DJ, Osman MM, et al. PET-CT and the detection of the asymptomatic recurrence or second primary lesions in the treated head and neck cancer patient. *Laryngoscope* 2013;123:2161-2164. Available at: <https://www.ncbi.nlm.nih.gov/pubmed/23817791>.
104. National Lung Screening Trial Research T, Aberle DR, Adams AM, et al. Reduced lung-cancer mortality with low-dose computed tomographic screening. *N Engl J Med* 2011;365:395-409. Available at: <https://www.ncbi.nlm.nih.gov/pubmed/21714641>.
105. Humphrey LL, Deffebach M, Pappas M, et al. Screening for lung cancer with low-dose computed tomography: a systematic review to update the US Preventive Services Task Force recommendation. *Ann Intern Med* 2013;159:411-420. Available at: <https://www.ncbi.nlm.nih.gov/pubmed/23897166>.
106. Adelstein DJ, Ridge JA, Brizel DM, et al. Transoral resection of pharyngeal cancer: summary of a National Cancer Institute Head and Neck Cancer Steering Committee Clinical Trials Planning Meeting, November 6-7, 2011, Arlington, Virginia. *Head Neck* 2012;34:1681-1703. Available at: <http://www.ncbi.nlm.nih.gov/pubmed/23015475>.
107. Arens C. Transoral treatment strategies for head and neck tumors. *GMS Curr Top Otorhinolaryngol Head Neck Surg* 2012;11:Doc05. Available at: <http://www.ncbi.nlm.nih.gov/pubmed/23320057>.
108. Weinstein GS, O'Malley BW, Jr., Magnuson JS, et al. Transoral robotic surgery: a multicenter study to assess feasibility, safety, and surgical margins. *Laryngoscope* 2012;122:1701-1707. Available at: <http://www.ncbi.nlm.nih.gov/pubmed/22752997>.
109. Li RJ, Richmon JD. Transoral endoscopic surgery: new surgical techniques for oropharyngeal cancer. *Otolaryngol Clin North Am* 2012;45:823-844. Available at: <http://www.ncbi.nlm.nih.gov/pubmed/22793855>.
110. Liu H, Wang Y, Wu C, et al. Robotic compared with open operations for cancers of the head and neck: a systematic review and meta-analysis. *Br J Oral Maxillofac Surg* 2019;57:967-976. Available at: <https://www.ncbi.nlm.nih.gov/pubmed/31522917>.
111. Kubik M, Mandal R, Albergotti W, et al. Effect of transcervical arterial ligation on the severity of postoperative hemorrhage after transoral robotic surgery. *Head Neck* 2017;39:1510-1515. Available at: <https://www.ncbi.nlm.nih.gov/pubmed/28570011>.
112. Hay A, Migliacci J, Karassawa Zanon D, et al. Haemorrhage following transoral robotic surgery. *Clin Otolaryngol* 2018;43:638-644. Available at: <https://www.ncbi.nlm.nih.gov/pubmed/29194991>.
113. Castellano A, Sharma A. Systematic review of validated quality of life and swallow outcomes after transoral robotic surgery. *Otolaryngol Head Neck Surg* 2019;161:561-567. Available at: <https://www.ncbi.nlm.nih.gov/pubmed/31013186>.
114. Harrison L, Sessions R, Hong W. *Head and Neck Cancer: A Multidisciplinary Approach*, 3rd edition. Philadelphia, PA: Lippincott Williams & Wilkins; 2009.
115. DeVita Jr. V, Lawrence T, Rosenberg S, eds. *Cancer: Principles & Practice of Oncology*, 8th edition. Philadelphia: Lippincott Williams & Wilkins; 2008.
116. Robbins KT, Shaha AR, Medina JE, et al. Consensus statement on the classification and terminology of neck dissection. *Arch Otolaryngol Head Neck Surg* 2008;134:536-538. Available at: <http://www.ncbi.nlm.nih.gov/pubmed/18490577>.
117. Byers RM. Neck dissection: concepts, controversies, and technique. *Semin Surg Oncol* 1991;7:9-13. Available at: <http://www.ncbi.nlm.nih.gov/pubmed/2003186>.
118. Stringer SP. Current concepts in surgical management of neck metastases from head and neck cancer. *Oncology (Williston Park)* 1995;9:547-554. Available at: <http://www.ncbi.nlm.nih.gov/pubmed/8719100>.
119. Robbins KT, Clayman G, Levine PA, et al. Neck dissection classification update: revisions proposed by the American Head and Neck Society and the American Academy of Otolaryngology-Head and Neck Surgery. *Arch Otolaryngol Head Neck Surg* 2002;128:751-758. Available at: <http://www.ncbi.nlm.nih.gov/pubmed/12117328>.
120. Candela FC, Kothari K, Shah JP. Patterns of cervical node metastases from squamous carcinoma of the oropharynx and hypopharynx. *Head Neck* 1990;12:197-203. Available at: <http://www.ncbi.nlm.nih.gov/pubmed/2358329>.
121. Candela FC, Shah J, Jaques DP, Shah JP. Patterns of cervical node metastases from squamous carcinoma of the larynx.

- Arch Otolaryngol Head Neck Surg 1990;116:432-435. Available at: <http://www.ncbi.nlm.nih.gov/pubmed/2317325>.
122. Shah JP, Candela FC, Poddar AK. The patterns of cervical lymph node metastases from squamous carcinoma of the oral cavity. *Cancer* 1990;66:109-113. Available at: <http://www.ncbi.nlm.nih.gov/pubmed/2354399>.
 123. Ferlito A, Rinaldo A, Silver CE, et al. Elective and therapeutic selective neck dissection. *Oral Oncol* 2006;42:14-25. Available at: <http://www.ncbi.nlm.nih.gov/pubmed/15979381>.
 124. Schmitz S, Machiels JP, Weynand B, et al. Results of selective neck dissection in the primary management of head and neck squamous cell carcinoma. *Eur Arch Otorhinolaryngol* 2009;266:437-443. Available at: <http://www.ncbi.nlm.nih.gov/pubmed/18648835>.
 125. Patel RS, Clark J, Wyten R, et al. Squamous cell carcinoma from an unknown head and neck primary site: a "selective treatment" approach. *Arch Otolaryngol Head Neck Surg* 2007;133:1282-1287. Available at: <http://www.ncbi.nlm.nih.gov/pubmed/18086973>.
 126. Sivanandan R, Kaplan MJ, Lee KJ, et al. Long-term results of 100 consecutive comprehensive neck dissections: implications for selective neck dissections. *Arch Otolaryngol Head Neck Surg* 2004;130:1369-1373. Available at: <http://www.ncbi.nlm.nih.gov/pubmed/15611394>.
 127. Bernier J, Dommenege C, Ozsahin M, et al. Postoperative irradiation with or without concomitant chemotherapy for locally advanced head and neck cancer. *N Engl J Med* 2004;350:1945-1952. Available at: <http://www.ncbi.nlm.nih.gov/pubmed/15128894>.
 128. Cooper JS, Pajak TF, Forastiere AA, et al. Postoperative concurrent radiotherapy and chemotherapy for high-risk squamous-cell carcinoma of the head and neck. *N Engl J Med* 2004;350:1937-1944. Available at: <http://www.ncbi.nlm.nih.gov/pubmed/15128893>.
 129. Bernier J, Cooper JS, Pajak TF, et al. Defining risk levels in locally advanced head and neck cancers: a comparative analysis of concurrent postoperative radiation plus chemotherapy trials of the EORTC (#22931) and RTOG (# 9501). *Head Neck* 2005;27:843-850. Available at: <http://www.ncbi.nlm.nih.gov/pubmed/16161069>.
 130. Cooper JS, Zhang Q, Pajak TF, et al. Long-term follow-up of the RTOG 9501/intergroup phase III trial: postoperative concurrent radiation therapy and chemotherapy in high-risk squamous cell carcinoma of the head and neck. *Int J Radiat Oncol Biol Phys* 2012;84:1198-1205. Available at: <http://www.ncbi.nlm.nih.gov/pubmed/22749632>.
 131. Noronha V, Joshi A, Patil VM, et al. Once-a-week versus once-every3-weeks cisplatin chemoradiation for locally advanced head and neck cancer: a phase III randomized noninferiority trial. *J Clin Oncol* 2018;36:1064-1072. Available at: <https://www.ncbi.nlm.nih.gov/pubmed/29220295>.
 132. Bachaud JM, Cohen-Jonathan E, Alzieu C, et al. Combined postoperative radiotherapy and weekly cisplatin infusion for locally advanced head and neck carcinoma: final report of a randomized trial. *Int J Radiat Oncol Biol Phys* 1996;36:999-1004. Available at: <http://www.ncbi.nlm.nih.gov/pubmed/8985019>.
 133. Shah JP, Cendon RA, Farr HW, Strong EW. Carcinoma of the oral cavity. factors affecting treatment failure at the primary site and neck. *Am J Surg* 1976;132:504-507. Available at: <http://www.ncbi.nlm.nih.gov/pubmed/1015542>.
 134. Looser KG, Shah JP, Strong EW. The significance of "positive" margins in surgically resected epidermoid carcinomas. *Head Neck Surg* 1978;1:107-111. Available at: <http://www.ncbi.nlm.nih.gov/pubmed/755803>.
 135. Johnson JT, Barnes EL, Myers EN, et al. The extracapsular spread of tumors in cervical node metastasis. *Arch Otolaryngol* 1981;107:725-729. Available at: <http://www.ncbi.nlm.nih.gov/pubmed/7316852>.
 136. Feldman M, Fletcher GH. Analysis of the parameters relating to failures above the clavicles in patients treated by postoperative irradiation for squamous cell carcinomas of the oral cavity or oropharynx. *Int J Radiat Oncol Biol Phys* 1982;8:27-30. Available at: <http://www.ncbi.nlm.nih.gov/pubmed/7061253>.
 137. Mirimanoff RO, Wang CC, Doppke KP. Combined surgery and postoperative radiation therapy for advanced laryngeal and hypopharyngeal carcinomas. *Int J Radiat Oncol Biol Phys* 1985;11:499-504. Available at: <http://www.ncbi.nlm.nih.gov/pubmed/3972662>.
 138. Peters LJ, Goepfert H, Ang KK, et al. Evaluation of the dose for postoperative radiation therapy of head and neck cancer: first report of a prospective randomized trial. *Int J Radiat Oncol Biol Phys* 1993;26:3-11. Available at: <http://www.ncbi.nlm.nih.gov/pubmed/8482629>.
 139. Harari PM, Harris J, Kies MS, et al. Postoperative chemoradiotherapy and cetuximab for high-risk squamous cell carcinoma of the head and neck: Radiation Therapy Oncology Group RTOG-0234. *J Clin Oncol* 2014;32:2486-2495. Available at: <https://www.ncbi.nlm.nih.gov/pubmed/25002723>.
 140. Hasan Z, Dwivedi RC, Gunaratne DA, et al. Systematic review and meta-analysis of the complications of salvage total laryngectomy. *Eur J Surg Oncol* 2017;43:42-51. Available at: <https://www.ncbi.nlm.nih.gov/pubmed/27265037>.
 141. Gregoire V, Evans M, Le QT, et al. Delineation of the primary tumour clinical target volumes (CTV-P) in laryngeal, hypopharyngeal, oropharyngeal and oral cavity squamous cell carcinoma: AIRO, CACA, DAHANCA, EORTC, GEORCC, GORTEC, HKNPCSG, HNCIG, IAG-KHT, LPRHHT, NCIC CTG, NCRI, NRG Oncology, PHNS, SBRT, SOMERA, SRO, SSHNO, TROG consensus guidelines. *Radiother Oncol* 2018;126:324. Available at: <https://www.ncbi.nlm.nih.gov/pubmed/29180076>.
 142. Lee AW, Ng WT, Pan JJ, et al. International guideline for the delineation of the clinical target volumes (CTV) for nasopharyngeal carcinoma. *Radiother Oncol* 2018;126:25-36. Available at: <https://www.ncbi.nlm.nih.gov/pubmed/29153464>.
 143. Lee NY, Zhang Q, Pfister DG, et al. Addition of bevacizumab to standard chemoradiation for locoregionally advanced nasopharyngeal carcinoma (RTOG 0615): a phase 2 multi-institutional trial. *Lancet Oncol* 2012;13:172-180. Available at: <http://www.ncbi.nlm.nih.gov/pubmed/22178121>.

144. Stevens CM, Huang SH, Fung S, et al. Retrospective study of palliative radiotherapy in newly diagnosed head and neck carcinoma. *Int J Radiat Oncol Biol Phys* 2011;81:958-963. Available at: <http://www.ncbi.nlm.nih.gov/pubmed/20950952>.
145. Porceddu SV, Rosser B, Burmeister BH, et al. Hypofractionated radiotherapy for the palliation of advanced head and neck cancer in patients unsuitable for curative treatment--"Hypo Trial". *Radiother Oncol* 2007;85:456-462. Available at: <http://www.ncbi.nlm.nih.gov/pubmed/18036689>.
146. Corry J, Peters LJ, Costa ID, et al. The 'QUAD SHOT'--a phase II study of palliative radiotherapy for incurable head and neck cancer. *Radiother Oncol* 2005;77:137-142. Available at: <http://www.ncbi.nlm.nih.gov/pubmed/16260054>.
147. Fu KK, Pajak TF, Trotti A, et al. A Radiation Therapy Oncology Group (RTOG) phase III randomized study to compare hyperfractionation and two variants of accelerated fractionation to standard fractionation radiotherapy for head and neck squamous cell carcinomas: first report of RTOG 9003. *Int J Radiat Oncol Biol Phys* 2000;48:7-16. Available at: <http://www.ncbi.nlm.nih.gov/pubmed/10924966>.
148. Beitler JJ, Zhang Q, Fu KK, et al. Final results of local-regional control and late toxicity of RTOG 9003: a randomized trial of altered fractionation radiation for locally advanced head and neck cancer. *Int J Radiat Oncol Biol Phys* 2014;89:13-20. Available at: <http://www.ncbi.nlm.nih.gov/pubmed/24613816>.
149. Overgaard J, Hansen HS, Specht L, et al. Five compared with six fractions per week of conventional radiotherapy of squamous-cell carcinoma of head and neck: DAHANCA 6 and 7 randomised controlled trial. *Lancet* 2003;362:933-940. Available at: <http://www.ncbi.nlm.nih.gov/pubmed/14511925>.
150. Sher DJ, Adelstein DJ, Bajaj GK, et al. Radiation therapy for oropharyngeal squamous cell carcinoma: Executive summary of an ASTRO Evidence-Based Clinical Practice Guideline. *Pract Radiat Oncol* 2017;7:246-253. Available at: <https://www.ncbi.nlm.nih.gov/pubmed/28428019>.
151. Barkley HT, Fletcher GH. The significance of residual disease after external irradiation of squamous-cell carcinoma of the oropharynx. *Radiology* 1977;124:493-495. Available at: <http://www.ncbi.nlm.nih.gov/pubmed/877290>.
152. ICRU Report 62. Prescribing, Recording and Reporting Photon Beam Therapy (Supplement to ICRU Report 50). Journal of the ICRU. Bethesda, MD: International Commission on Radiation Units and Measurements; 1999. Available at: <https://academic.oup.com/jicru/articleabstract/os32/1/NP/2924047>.
153. ICRU Report 83: Prescribing, Recording, and Reporting Intensity Modulated Photon Beam Therapy (IMRT). Journal of the ICRU 2010;10. Available at: <http://jicru.oxfordjournals.org/content/10/1.toc>.
154. Garden AS, Dong L, Morrison WH, et al. Patterns of disease recurrence following treatment of oropharyngeal cancer with intensity modulated radiation therapy. *Int J Radiat Oncol Biol Phys* 2013;85:941-947. Available at: <http://www.ncbi.nlm.nih.gov/pubmed/22975604>.
155. Daly ME, Le QT, Maxim PG, et al. Intensity-modulated radiotherapy in the treatment of oropharyngeal cancer: clinical outcomes and patterns of failure. *Int J Radiat Oncol Biol Phys* 2010;76:1339-1346. Available at: <http://www.ncbi.nlm.nih.gov/pubmed/19540068>.
156. Eisbruch A, Harris J, Garden AS, et al. Multi-institutional trial of accelerated hypofractionated intensity-modulated radiation therapy for early-stage oropharyngeal cancer (RTOG 00-22). *Int J Radiat Oncol Biol Phys* 2010;76:1333-1338. Available at: <https://www.ncbi.nlm.nih.gov/pubmed/19540060>.
157. Laursen M, Specht L, Kristensen CA, et al. An extended hypofractionated palliative radiotherapy regimen for head and neck carcinomas. *Front Oncol* 2018;8:206. Available at: <https://www.ncbi.nlm.nih.gov/pubmed/29942791>.
158. Thames HD, Jr., Withers HR, Peters LJ, Fletcher GH. Changes in early and late radiation responses with altered dose fractionation: implications for dose-survival relationships. *Int J Radiat Oncol Biol Phys* 1982;8:219-226. Available at: <http://www.ncbi.nlm.nih.gov/pubmed/7085377>.
159. Withers HR, Taylor JM, Maciejewski B. The hazard of accelerated tumor clonogen repopulation during radiotherapy. *Acta Oncol* 1988;27:131-146. Available at: <http://www.ncbi.nlm.nih.gov/pubmed/3390344>.
160. Schwaibold F, Scariato A, Nunno M, et al. The effect of fraction size on control of early glottic cancer. *Int J Radiat Oncol Biol Phys* 1988;14:451-454. Available at: <http://www.ncbi.nlm.nih.gov/pubmed/3343152>.
161. Kim RY, Marks ME, Salter MM. Early-stage glottic cancer: importance of dose fractionation in radiation therapy. *Radiology* 1992;182:273-275. Available at: <http://www.ncbi.nlm.nih.gov/pubmed/1727295>.
162. Parson J. Time-dose-volume relationships in radiation therapy. In: Million R, Cassisi N, eds. *Management of Head and Neck Cancer: A Multidisciplinary Approach*, 2nd ed. Philadelphia: Lippincott Williams & Wilkins; 1994:203-243.
163. Yamazaki H, Nishiyama K, Tanaka E, et al. Radiotherapy for early glottic carcinoma (T1N0M0): results of prospective randomized study of radiation fraction size and overall treatment time. *Int J Radiat Oncol Biol Phys* 2006;64:77-82. Available at: <http://www.ncbi.nlm.nih.gov/pubmed/16169681>.
164. Yu E, Shenouda G, Beaudet MP, Black MJ. Impact of radiation therapy fraction size on local control of early glottic carcinoma. *Int J Radiat Oncol Biol Phys* 1997;37:587-591. Available at: <http://www.ncbi.nlm.nih.gov/pubmed/9112457>.
165. Horiot JC, Le Fur R, N'Guyen T, et al. Hyperfractionation versus conventional fractionation in oropharyngeal carcinoma: final analysis of a randomized trial of the EORTC cooperative group of radiotherapy. *Radiother Oncol* 1992;25:231-241. Available at: <http://www.ncbi.nlm.nih.gov/pubmed/1480768>.
166. Horiot JC. [Controlled clinical trials of hyperfractionated and accelerated radiotherapy in otorhinolaryngologic cancers]. *Bull Acad Natl Med* 1998;182:1247-1260; discussion 1261. Available at: <http://www.ncbi.nlm.nih.gov/pubmed/9812410>.
167. Horiot JC, Bontemps P, van den Bogaert W, et al. Accelerated fractionation (AF) compared to conventional fractionation (CF) improves loco-regional control in the radiotherapy of advanced head and neck cancers: results of the EORTC 22851 randomized trial. *Radiother Oncol* 1997;44:111-121. Available at: <http://www.ncbi.nlm.nih.gov/pubmed/9288839>.
168. Konski AA, Winter K, Cole BF, et al. Quality-adjusted survival analysis of Radiation Therapy Oncology Group (RTOG)

- 90-03: phase III randomized study comparing altered fractionation to standard fractionation radiotherapy for locally advanced head and neck squamous cell carcinoma. *Head Neck* 2009;31:207-212. Available at: <http://www.ncbi.nlm.nih.gov/pubmed/19107946>.
169. Bourhis J, Overgaard J, Audry H, et al. Hyperfractionated or accelerated radiotherapy in head and neck cancer: a meta-analysis. *Lancet* 2006;368:843-854. Available at: <http://www.ncbi.nlm.nih.gov/pubmed/16950362>.
 170. Baujat B, Bourhis J, Blanchard P, et al. Hyperfractionated or accelerated radiotherapy for head and neck cancer. *Cochrane Database Syst Rev* 2010;12:CD002026. Available at: <http://www.ncbi.nlm.nih.gov/pubmed/21154350>.
 171. Lacas B, Bourhis J, Overgaard J, et al. Role of radiotherapy fractionation in head and neck cancers (MARCH): an updated metaanalysis. *Lancet Oncol* 2017;18:1221-1237. Available at: <https://www.ncbi.nlm.nih.gov/pubmed/28757375>.
 172. Budach V, Stuschke M, Budach W, et al. Hyperfractionated accelerated chemoradiation with concurrent fluorouracil-mitomycin is more effective than dose-escalated hyperfractionated accelerated radiation therapy alone in locally advanced head and neck cancer: final results of the radiotherapy cooperative clinical trials group of the German Cancer Society 95-06 Prospective Randomized Trial. *J Clin Oncol* 2005;23:1125-1135. Available at: <http://www.ncbi.nlm.nih.gov/pubmed/15718308>.
 173. Budach W, Hehr T, Budach V, et al. A meta-analysis of hyperfractionated and accelerated radiotherapy and combined chemotherapy and radiotherapy regimens in unresected locally advanced squamous cell carcinoma of the head and neck. *BMC Cancer* 2006;6:28. Available at: <http://www.ncbi.nlm.nih.gov/pubmed/16448551>.
 174. Bensadoun R-J, Benezery K, Dassonville O, et al. French multicenter phase III randomized study testing concurrent twice-a-day radiotherapy and cisplatin/5-fluorouracil chemotherapy (BiRCF) in unresectable pharyngeal carcinoma: Results at 2 years (FNCLCC-GORTEC). *Int J Radiat Oncol Biol Phys* 2006;64:983-994. Available at: <http://www.ncbi.nlm.nih.gov/pubmed/16376489>.
 175. Budach V, Stromberger C, Poettgen C, et al. Hyperfractionated accelerated radiation therapy (HART) of 70.6 Gy with concurrent 5FU/Mitomycin C is superior to HART of 77.6 Gy alone in locally advanced head and neck cancer: long-term results of the ARO 95-06 randomized phase III trial. *Int J Radiat Oncol Biol Phys* 2015;91:916-924. Available at: <https://www.ncbi.nlm.nih.gov/pubmed/25670541>.
 176. Bourhis J, Sire C, Graff P, et al. Concomitant chemoradiotherapy versus acceleration of radiotherapy with or without concomitant chemotherapy in locally advanced head and neck carcinoma (GORTEC 99-02): an open-label phase 3 randomised trial. *Lancet Oncol* 2012;13:145-153. Available at: <http://www.ncbi.nlm.nih.gov/pubmed/22261362>.
 177. Haigentz M, Jr., Corry J, Stojan P, Ferlito A. Easing acceleration of head and neck chemoradiotherapy. *Lancet Oncol* 2012;13:113-115. Available at: <http://www.ncbi.nlm.nih.gov/pubmed/22261361>.
 178. Ang K, Zhang Q, Wheeler RH, et al. A phase III trial (RTOG 0129) of two radiation-cisplatin regimens for head and neck carcinomas (HNC): Impact of radiation and cisplatin intensity on outcome [abstract]. *J Clin Oncol* 2010;28(Suppl 15):Abstract 5507. Available at: http://meeting.ascopubs.org/cgi/content/abstract/28/15_suppl/5507.
 179. Nguyen-Tan PF, Zhang Q, Ang KK, et al. Randomized phase III trial to test accelerated versus standard fractionation in combination with concurrent cisplatin for head and neck carcinomas in the Radiation Therapy Oncology Group 0129 trial: long-term report of efficacy and toxicity. *J Clin Oncol* 2014;32:3858-3866. Available at: <https://www.ncbi.nlm.nih.gov/pubmed/25366680>.
 180. Denis F, Garaud P, Bardet E, et al. Final results of the 94-01 French Head and Neck Oncology and Radiotherapy Group randomized trial comparing radiotherapy alone with concomitant radiochemotherapy in advanced-stage oropharynx carcinoma. *J Clin Oncol* 2004;22:69-76. Available at: <http://www.ncbi.nlm.nih.gov/pubmed/14657228>.
 181. Denis F, Garaud P, Bardet E, et al. Late toxicity results of the GORTEC 94-01 randomized trial comparing radiotherapy with concomitant radiochemotherapy for advanced-stage oropharynx carcinoma: comparison of LENT/SOMA, RTOG/EORTC, and NCI-CTC scoring systems. *Int J Radiat Oncol Biol Phys* 2003;55:93-98. Available at: <http://www.ncbi.nlm.nih.gov/pubmed/12504040>.
 182. Bourhis J, Calais G, Lapeyre M, et al. Concomitant radiochemotherapy or accelerated radiotherapy: analysis of two randomized trials of the French Head and Neck Cancer Group (GORTEC). *Semin Oncol* 2004;31:822-826. Available at: <http://www.ncbi.nlm.nih.gov/pubmed/15599861>.
 183. Machtay M, Moughan J, Trotti A, et al. Factors associated with severe late toxicity after concurrent chemoradiation for locally advanced head and neck cancer: an RTOG analysis. *J Clin Oncol* 2008;26:3582-3589. Available at: <http://www.ncbi.nlm.nih.gov/pubmed/18559875>.
 184. Hartford AC, Palisca MG, Eichler TJ, et al. American Society for Therapeutic Radiology and Oncology (ASTRO) and American College of Radiology (ACR) Practice Guidelines for Intensity-Modulated Radiation Therapy (IMRT). *Int J Radiat Oncol Biol Phys* 2009;73:9-14. Available at: <http://www.ncbi.nlm.nih.gov/pubmed/19100920>.
 185. Holmes T, Das R, Low D, et al. American Society of Radiation Oncology recommendations for documenting intensity-modulated radiation therapy treatments. *Int J Radiat Oncol Biol Phys* 2009;74:1311-1318. Available at: <http://www.ncbi.nlm.nih.gov/pubmed/19616738>.
 186. Nutting CM, Morden JP, Harrington KJ, et al. Parotid-sparing intensity modulated versus conventional radiotherapy in head and neck cancer (PARSPORT): a phase 3 multicentre randomised controlled trial. *Lancet Oncol* 2011;12:127-136. Available at: <http://www.ncbi.nlm.nih.gov/pubmed/21236730>.
 187. Tribius S, Bergelt C. Intensity-modulated radiotherapy versus conventional and 3D conformal radiotherapy in patients with head and neck cancer: is there a worthwhile quality of life gain? *Cancer Treat Rev* 2011;37:511-519. Available at: <http://www.ncbi.nlm.nih.gov/pubmed/21324605>.
 188. Ratko TA, Douglas GW, de Souza JA, et al. Radiotherapy Treatments for Head and Neck Cancer Update. Rockville

- (MD); 2014.
189. Hunter KU, Schipper M, Feng FY, et al. Toxicities affecting quality of life after chemo-IMRT of oropharyngeal cancer: prospective study of patient-reported, observer-rated, and objective outcomes. *Int J Radiat Oncol Biol Phys* 2013;85:935-940. Available at: <http://www.ncbi.nlm.nih.gov/pubmed/23040224>.
 190. Lohia S, Rajapurkar M, Nguyen SA, et al. A comparison of outcomes using intensity-modulated radiation therapy and 3-dimensional conformal radiation therapy in treatment of oropharyngeal cancer. *JAMA Otolaryngol Head Neck Surg* 2014;140:331-337. Available at: <http://www.ncbi.nlm.nih.gov/pubmed/24557509>.
 191. Kam MKM, Leung S-F, Zee B, et al. Prospective randomized study of intensity-modulated radiotherapy on salivary gland function in early-stage nasopharyngeal carcinoma patients. *J Clin Oncol* 2007;25:4873-4879. Available at: <http://www.ncbi.nlm.nih.gov/pubmed/17971582>.
 192. Baxi SS, Sher DJ, Pfister DG. Value considerations in the treatment of head and neck cancer: radiation, chemotherapy, and supportive care. *Am Soc Clin Oncol Educ Book* 2014:e296-303. Available at: <http://www.ncbi.nlm.nih.gov/pubmed/24857116>.
 193. Schoenfeld JD, Sher DJ, Norris CM, Jr., et al. Salivary gland tumors treated with adjuvant intensity-modulated radiotherapy with or without concurrent chemotherapy. *Int J Radiat Oncol Biol Phys* 2012;82:308-314. Available at: <http://www.ncbi.nlm.nih.gov/pubmed/21075557>.
 194. Gregoire V, Mackie TR. State of the art on dose prescription, reporting and recording in Intensity-Modulated Radiation Therapy (ICRU report No. 83). *Cancer Radiother* 2011;15:555-559. Available at: <http://www.ncbi.nlm.nih.gov/pubmed/21802333>.
 195. Chao KS, Majhail N, Huang CJ, et al. Intensity-modulated radiation therapy reduces late salivary toxicity without compromising tumor control in patients with oropharyngeal carcinoma: a comparison with conventional techniques. *Radiother Oncol* 2001;61:275-280. Available at: <http://www.ncbi.nlm.nih.gov/pubmed/11730997>.
 196. Dogan N, King S, Emami B, et al. Assessment of different IMRT boost delivery methods on target coverage and normal-tissue sparing. *Int J Radiat Oncol Biol Phys* 2003;57:1480-1491. Available at: <http://www.ncbi.nlm.nih.gov/pubmed/14630288>.
 197. Li Y, Taylor JMG, Ten Haken RK, Eisbruch A. The impact of dose on parotid salivary recovery in head and neck cancer patients treated with radiation therapy. *Int J Radiat Oncol Biol Phys* 2007;67:660-669. Available at: <http://www.ncbi.nlm.nih.gov/pubmed/17141973>.
 198. Gregoire V, Jeraj R, Lee JA, O'Sullivan B. Radiotherapy for head and neck tumours in 2012 and beyond: conformal, tailored, and adaptive? *Lancet Oncol* 2012;13:e292-300. Available at: <http://www.ncbi.nlm.nih.gov/pubmed/22748268>.
 199. Galvin JM, De Neve W. Intensity modulating and other radiation therapy devices for dose painting. *J Clin Oncol* 2007;25:924-930. Available at: <http://www.ncbi.nlm.nih.gov/pubmed/17350940>.
 199. Lauve A, Morris M, Schmidt-Ullrich R, et al. Simultaneous integrated boost intensity-modulated radiotherapy for locally advanced head-and-neck squamous cell carcinomas: II--clinical results. *Int J Radiat Oncol Biol Phys* 2004;60:374-387. Available at: <http://www.ncbi.nlm.nih.gov/pubmed/15380569>.
 200. Schoenfeld GO, Amdur RJ, Morris CG, et al. Patterns of failure and toxicity after intensity-modulated radiotherapy for head and neck cancer. *Int J Radiat Oncol Biol Phys* 2008;71:377-385. Available at: <http://www.ncbi.nlm.nih.gov/pubmed/18164838>.
 201. Wu Q, Mohan R, Morris M, et al. Simultaneous integrated boost intensity-modulated radiotherapy for locally advanced head-and-neck squamous cell carcinomas. I: dosimetric results. *Int J Radiat Oncol Biol Phys* 2003;56:573-585. Available at: <http://www.ncbi.nlm.nih.gov/pubmed/12738335>.
 202. Jiang L, Zhang Y, Yang Z, et al. A comparison of clinical outcomes between simultaneous integrated boost (SIB) versus sequential boost (SEQ) intensity modulated radiation therapy (IMRT) for head and neck cancer: a meta-analysis. *Medicine (Baltimore)* 2019;98:e16942. Available at: <https://www.ncbi.nlm.nih.gov/pubmed/31441887>.
 203. Ang KK, Chen A, Curran WJ, Jr., et al. Head and neck carcinoma in the United States: first comprehensive report of the Longitudinal Oncology Registry of Head and Neck Carcinoma (LORHAN). *Cancer* 2012;118:5783-5792. Available at: <http://www.ncbi.nlm.nih.gov/pubmed/22569917>.
 204. Guadagnolo BA, Liu CC, Cormier JN, Du XL. Evaluation of trends in the use of intensity-modulated radiotherapy for head and neck cancer from 2000 through 2005: socioeconomic disparity and geographic variation in a large population-based cohort. *Cancer* 2010;116:3505-3512. Available at: <http://www.ncbi.nlm.nih.gov/pubmed/20564123>.
 205. Lee NY, de Arruda FF, Puri DR, et al. A comparison of intensity-modulated radiation therapy and concomitant boost radiotherapy in the setting of concurrent chemotherapy for locally advanced oropharyngeal carcinoma. *Int J Radiat Oncol Biol Phys* 2006;66:966-974. Available at: <https://www.ncbi.nlm.nih.gov/pubmed/17145527>.
 206. Hodge CW, Bentzen SM, Wong G, et al. Are we influencing outcome in oropharynx cancer with intensity-modulated radiotherapy? An inter-era comparison. *Int J Radiat Oncol Biol Phys* 2007;69:1032-1041. Available at: <http://www.ncbi.nlm.nih.gov/pubmed/17967300>.
 207. Veldeman L, Madani I, Hulstaert F, et al. Evidence behind use of intensity-modulated radiotherapy: a systematic review of comparative clinical studies. *Lancet Oncol* 2008;9:367-375. Available at: <http://www.ncbi.nlm.nih.gov/pubmed/18374290>.
 208. Moon SH, Cho KH, Lee CG, et al. IMRT vs. 2D-radiotherapy or 3Dconformal radiotherapy of nasopharyngeal carcinoma : Survival outcome in a Korean multi-institutional retrospective study (KROG 11-06). *Strahlenther Onkol* 2016;192:377-385. Available at: <https://www.ncbi.nlm.nih.gov/pubmed/26972085>.
 209. Vergeer MR, Doornaert PA, Rietveld DH, et al. Intensity-modulated radiotherapy reduces radiation-induced morbidity

- and improves health-related quality of life: results of a nonrandomized prospective study using a standardized follow-up program. *Int J Radiat Oncol Biol Phys* 2009;74:18. Available at: <http://www.ncbi.nlm.nih.gov/pubmed/19111400>.
210. Pow EHN, Kwong DLW, McMillan AS, et al. Xerostomia and quality of life after intensity-modulated radiotherapy vs. conventional radiotherapy for early-stage nasopharyngeal carcinoma: initial report on a randomized controlled clinical trial. *Int J Radiat Oncol Biol Phys* 2006;66:981-991. Available at: <http://www.ncbi.nlm.nih.gov/pubmed/17145528>.
 211. Pfister D, Cassileth B, Deng G, et al. Acupuncture for pain and dysfunction after neck dissection: Results of a randomized controlled trial. *J Clin Oncol* 2010;28:2565-2570. Available at: <http://www.ncbi.nlm.nih.gov/pubmed/20406930>.
 213. Scarantino C, LeVeque F, Swann RS, et al. Effect of pilocarpine during radiation therapy: results of RTOG 97-09, a phase III randomized study in head and neck cancer patients. *J Support Oncol* 2006;4:252-258. Available at: <http://www.ncbi.nlm.nih.gov/pubmed/16724649>.
 212. Petrone D, Condemi JJ, Fife R, et al. A double-blind, randomized, placebo-controlled study of cevimeline in Sjogren's syndrome patients with xerostomia and keratoconjunctivitis sicca. *Arthritis Rheum* 2002;46:748754. Available at: <http://www.ncbi.nlm.nih.gov/pubmed/11920411>.
 213. Chi A, Nguyen NP, Tse W, et al. Intensity modulated radiotherapy for sinonasal malignancies with a focus on optic pathway preservation. *J Hematol Oncol* 2013;6:4. Available at: <http://www.ncbi.nlm.nih.gov/pubmed/23294673>.
 214. Garden AS, Morrison WH, Wong P-F, et al. Disease-control rates following intensity-modulated radiation therapy for small primary oropharyngeal carcinoma. *Int J Radiat Oncol Biol Phys* 2007;67:438-444. Available at: <http://www.ncbi.nlm.nih.gov/pubmed/17141972>.
 215. Eisbruch A, Levendag PC, Feng FY, et al. Can IMRT or brachytherapy reduce dysphagia associated with chemoradiotherapy of head and neck cancer? The Michigan and Rotterdam experiences. *Int J Radiat Oncol Biol Phys* 2007;69:S40-42. Available at: <http://www.ncbi.nlm.nih.gov/pubmed/17848291>.
 216. Madani I, Bonte K, Vakaet L, et al. Intensity-modulated radiotherapy for sinonasal tumors: Ghent University Hospital update. *Int J Radiat Oncol Biol Phys* 2009;73:424-432. Available at: <http://www.ncbi.nlm.nih.gov/pubmed/18755554>.
 217. Eisbruch A. Reducing xerostomia by IMRT: what may, and may not, be achieved. *J Clin Oncol* 2007;25:4863-4864. Available at: <http://www.ncbi.nlm.nih.gov/pubmed/17971579>.
 218. Nutting CM, Morden JP, Beasley M, et al. Results of a multicentre randomised controlled trial of cochlear-sparing intensity-modulated radiotherapy versus conventional radiotherapy in patients with parotid cancer (COSTAR; CRUK/08/004). *Eur J Cancer* 2018;103:249-258. Available at: <https://www.ncbi.nlm.nih.gov/pubmed/30286418>.
 219. Beadle BM, Liao KP, Giordano SH, et al. Reduced feeding tube duration with intensity-modulated radiation therapy for head and neck cancer: a Surveillance, Epidemiology, and End Results-Medicare analysis. *Cancer* 2017;123:283-293. Available at: <https://www.ncbi.nlm.nih.gov/pubmed/27662641>.
 220. Rosenthal DI, Chambers MS, Fuller CD, et al. Beam path toxicities to non-target structures during intensity-modulated radiation therapy for head and neck cancer. *Int J Radiat Oncol Biol Phys* 2008;72:747-755. Available at: <http://www.ncbi.nlm.nih.gov/pubmed/18455324>.
 221. Kocak-Uzel E, Gunn GB, Colen RR, et al. Beam path toxicity in candidate organs-at-risk: assessment of radiation emetogenesis for patients receiving head and neck intensity modulated radiotherapy. *Radiother Oncol* 2014;111:281-288. Available at: <http://www.ncbi.nlm.nih.gov/pubmed/24746582>.
 222. Hutcheson K, Lewin J, Garden A, et al. Early experience with IMPT for the treatment of oropharyngeal tumors: Acute toxicities and swallowing-related outcomes. *Int J Radiat Oncol Biol Phys* 2013;87:S604. Available at: [http://www.redjournal.org/article/S0360-3016\(13\)022670/abstract](http://www.redjournal.org/article/S0360-3016(13)022670/abstract).
 223. Holliday EB, Frank SJ. Proton radiation therapy for head and neck cancer: a review of the clinical experience to date. *Int J Radiat Oncol Biol Phys* 2014;89:292-302. Available at: <http://www.ncbi.nlm.nih.gov/pubmed/24837890>.
 224. Frank SJ. Intensity-modulated proton beam therapy (IMPT) versus intensity-modulated photon therapy (IMRT). Accessed April 27, 2015.; 2015. Available at: <http://clinicaltrials.gov/show/NCT01893307>.
 225. Miller RC, Lodge M, Murad MH, Jones B. Controversies in clinical trials in proton radiotherapy: the present and the future. *Semin Radiat Oncol* 2013;23:127-133. Available at: <http://www.ncbi.nlm.nih.gov/pubmed/23473690>.
 226. Zenda S, Kawashima M, Nishio T, et al. Proton beam therapy as a nonsurgical approach to mucosal melanoma of the head and neck: a pilot study. *Int J Radiat Oncol Biol Phys* 2011;81:135-139. Available at: <http://www.ncbi.nlm.nih.gov/pubmed/20950948>.
 227. Demizu Y, Fujii O, Terashima K, et al. Particle therapy for mucosal melanoma of the head and neck. A single-institution retrospective comparison of proton and carbon ion therapy. *Strahlenther Onkol* 2014;190:186-191. Available at: <http://www.ncbi.nlm.nih.gov/pubmed/24362502>.
 228. Fuji H, Yoshikawa S, Kasami M, et al. High-dose proton beam therapy for sinonasal mucosal malignant melanoma. *Radiat Oncol* 2014;9:162. Available at: <http://www.ncbi.nlm.nih.gov/pubmed/25056641>.
 229. Allen AM, Pawlicki T, Dong L, et al. An evidence based review of proton beam therapy: the report of ASTRO's emerging technology committee. *Radiother Oncol* 2012;103:8-11. Available at: <http://www.ncbi.nlm.nih.gov/pubmed/22405807>.
 230. Bhattasali O, Holliday E, Kies MS, et al. Definitive proton radiation therapy and concurrent cisplatin for unresectable head and neck adenoid cystic carcinoma: A series of 9 cases and a critical review of the literature. *Head Neck* 2016;38 Suppl 1:E1472-1480. Available at: <https://www.ncbi.nlm.nih.gov/pubmed/26561041>.
 231. Gunn GB, Blanchard P, Garden AS, et al. Clinical outcomes and patterns of disease recurrence after intensity modulated proton therapy for oropharyngeal squamous carcinoma. *Int J Radiat Oncol Biol Phys* 2016;95:360-367. Available at: <https://www.ncbi.nlm.nih.gov/pubmed/27084653>.

232. Sio TT, Lin HK, Shi Q, et al. Intensity modulated proton therapy versus intensity modulated photon radiation therapy for oropharyngeal cancer: first comparative results of patient-reported outcomes. *Int J Radiat Oncol Biol Phys* 2016;95:1107-1114. Available at: <https://www.ncbi.nlm.nih.gov/pubmed/27354125>.
233. Holliday EB, Kocak-Uzel E, Feng L, et al. Dosimetric advantages of intensity-modulated proton therapy for oropharyngeal cancer compared with intensity-modulated radiation: A case-matched control analysis. *Med Dosim* 2016;41:189-194. Available at: <https://www.ncbi.nlm.nih.gov/pubmed/27158021>.
234. Fan M, Kang JJ, Lee A, et al. Outcomes and toxicities of definitive radiotherapy and reirradiation using 3-dimensional conformal or intensitymodulated (pencil beam) proton therapy for patients with nasal cavity and paranasal sinus malignancies. *Cancer* 2020;126:1905-1916. Available at: <https://www.ncbi.nlm.nih.gov/pubmed/32097507>.
235. Fukumitsu N, Okumura T, Mizumoto M, et al. Outcome of T4 (International Union Against Cancer Staging System, 7th edition) or recurrent nasal cavity and paranasal sinus carcinoma treated with proton beam. *Int J Radiat Oncol Biol Phys* 2012;83:704-711. Available at: <http://www.ncbi.nlm.nih.gov/pubmed/22099036>.
236. Patel S, Kostaras X, Parliament M, et al. Recommendations for the referral of patients for proton-beam therapy, an Alberta Health Services report: a model for Canada? *Curr Oncol* 2014;21:251-262. Available at: <http://www.ncbi.nlm.nih.gov/pubmed/25302033>.
237. Patel SH, Wang Z, Wong WW, et al. Charged particle therapy versus photon therapy for paranasal sinus and nasal cavity malignant diseases: a systematic review and meta-analysis. *Lancet Oncol* 2014;15:1027-1038. Available at: <http://www.ncbi.nlm.nih.gov/pubmed/24980873>.
238. Romesser PB, Cahlon O, Scher E, et al. Proton beam radiation therapy results in significantly reduced toxicity compared with intensitymodulated radiation therapy for head and neck tumors that require ipsilateral radiation. *Radiother Oncol* 2016;118:286-292. Available at: <https://www.ncbi.nlm.nih.gov/pubmed/26867969>.
239. Russo AL, Adams JA, Weyman EA, et al. Long-term outcomes after proton beam therapy for sinonasal squamous cell carcinoma. *Int J Radiat Oncol Biol Phys* 2016;95:368-376. Available at: <https://www.ncbi.nlm.nih.gov/pubmed/27084654>.
240. Dagan R, Bryant C, Li Z, et al. Outcomes of sinonasal cancer treated with proton therapy. *Int J Radiat Oncol Biol Phys* 2016;95:377-385. Available at: <https://www.ncbi.nlm.nih.gov/pubmed/27084655>.
241. Blanchard P, Garden AS, Gunn GB, et al. Intensity-modulated proton beam therapy (IMPT) versus intensity-modulated photon therapy (IMRT) for patients with oropharynx cancer - A case matched analysis. *Radiother Oncol* 2016;120:48-55. Available at: <https://www.ncbi.nlm.nih.gov/pubmed/27342249>.
242. Zenda S, Kohno R, Kawashima M, et al. Proton beam therapy for unresectable malignancies of the nasal cavity and paranasal sinuses. *Int J Radiat Oncol Biol Phys* 2011;81:1473-1478. Available at: <http://www.ncbi.nlm.nih.gov/pubmed/20961697>.
243. Santoni R, Liebsch N, Finkelstein DM, et al. Temporal lobe (TL) damage following surgery and high-dose photon and proton irradiation in 96 patients affected by chordomas and chondrosarcomas of the base of the skull. *Int J Radiat Oncol Biol Phys* 1998;41:59-68. Available at: <http://www.ncbi.nlm.nih.gov/pubmed/9588918>.
244. Munzenrider JE, Liebsch NJ. Proton therapy for tumors of the skull base. *Strahlenther Onkol* 1999;175 Suppl 2:57-63. Available at: <http://www.ncbi.nlm.nih.gov/pubmed/10394399>.
245. Fitzek MM, Thornton AF, Varvares M, et al. Neuroendocrine tumors of the sinonasal tract. Results of a prospective study incorporating chemotherapy, surgery, and combined proton-photon radiotherapy. *Cancer* 2002;94:2623-2634. Available at: <http://www.ncbi.nlm.nih.gov/pubmed/12173330>.
246. Pigneux J, Richaud PM, Lagarde C. The place of interstitial therapy using 192 iridium in the management of carcinoma of the lip. *Cancer* 1979;43:1073-1077. Available at: <http://www.ncbi.nlm.nih.gov/pubmed/427714>.
247. Karam I, Poon I, Lee J, et al. Stereotactic body radiotherapy for head and neck cancer: an addition to the armamentarium against head and neck cancer. *Future Oncol* 2015;11:2937-2947. Available at: <https://www.ncbi.nlm.nih.gov/pubmed/26414213>.
248. Khan L, Tjong M, Raziee H, et al. Role of stereotactic body radiotherapy for symptom control in head and neck cancer patients. *Support Care Cancer* 2015;23:1099-1103. Available at: <https://www.ncbi.nlm.nih.gov/pubmed/25294656>.
249. Ling DC, Vargo JA, Heron DE. Stereotactic body radiation therapy for recurrent head and neck cancer. *Cancer J* 2016;22:302-306. Available at: <https://www.ncbi.nlm.nih.gov/pubmed/27441751>.
250. Colevas AD, Read R, Thornhill J, et al. Hypothyroidism incidence after multimodality treatment for stage III and IV squamous cell carcinomas of the head and neck. *Int J Radiat Oncol Biol Phys* 2001;51:599-604. Available at: <http://www.ncbi.nlm.nih.gov/pubmed/11597798>.
251. Tell R, Lundell G, Nilsson B, et al. Long-term incidence of hypothyroidism after radiotherapy in patients with head-and-neck cancer. *Int J Radiat Oncol Biol Phys* 2004;60:395-400. Available at: <http://www.ncbi.nlm.nih.gov/pubmed/15380571>.
252. Posner MR, Ervin TJ, Miller D, et al. Incidence of hypothyroidism following multimodality treatment for advanced squamous cell cancer of the head and neck. *Laryngoscope* 1984;94:451-454. Available at: <http://www.ncbi.nlm.nih.gov/pubmed/6708688>.
253. Adelstein DJ, Li Y, Adams GL, et al. An intergroup phase III comparison of standard radiation therapy and two schedules of concurrent chemoradiotherapy in patients with unresectable squamous cell head and neck cancer. *J Clin Oncol* 2003;21:92-98. Available at: <http://www.ncbi.nlm.nih.gov/pubmed/12506176>.
254. Lo TC, Wiley AL, Jr., Ansfield FJ, et al. Combined radiation therapy and 5-fluorouracil for advanced squamous cell carcinoma of the oral cavity and oropharynx: a randomized study. *AJR Am J Roentgenol* 1976;126:229-235. Available

- at: <http://www.ncbi.nlm.nih.gov/pubmed/175693>.
255. Sanchiz F, Milla A, Torner J, et al. Single fraction per day versus two fractions per day versus radiochemotherapy in the treatment of head and neck cancer. *Int J Radiat Oncol Biol Phys* 1990;19:1347-1350. Available at: <http://www.ncbi.nlm.nih.gov/pubmed/2262356>.
 256. Browman GP, Cripps C, Hodson DI, et al. Placebo-controlled randomized trial of infusional fluorouracil during standard radiotherapy in locally advanced head and neck cancer. *J Clin Oncol* 1994;12:2648-2653. Available at: <http://www.ncbi.nlm.nih.gov/pubmed/7989940>.
 257. Smid L, Lesnicar H, Zakotnik B, et al. Radiotherapy, combined with simultaneous chemotherapy with mitomycin C and bleomycin for inoperable head and neck cancer--preliminary report. *Int J Radiat Oncol Biol Phys* 1995;32:769-775. Available at: <http://www.ncbi.nlm.nih.gov/pubmed/7540606>.
 258. Merlano M, Benasso M, Corvo R, et al. Five-year update of a randomized trial of alternating radiotherapy and chemotherapy compared with radiotherapy alone in treatment of unresectable squamous cell carcinoma of the head and neck. *J Natl Cancer Inst* 1996;88:583-589. Available at: <http://www.ncbi.nlm.nih.gov/pubmed/8609658>.
 259. Brizel DM, Albers ME, Fisher SR, et al. Hyperfractionated irradiation with or without concurrent chemotherapy for locally advanced head and neck cancer. *N Engl J Med* 1998;338:1798-1804. Available at: <http://www.ncbi.nlm.nih.gov/pubmed/9632446>.
 260. Wendt TG, Grabenbauer GG, Rodel CM, et al. Simultaneous radiochemotherapy versus radiotherapy alone in advanced head and neck cancer: a randomized multicenter study. *J Clin Oncol* 1998;16:1318-1324. Available at: <http://www.ncbi.nlm.nih.gov/pubmed/9552032>.
 261. Jeremic B, Shibamoto Y, Milicic B, et al. Hyperfractionated radiation therapy with or without concurrent low-dose daily cisplatin in locally advanced squamous cell carcinoma of the head and neck: a prospective randomized trial. *J Clin Oncol* 2000;18:1458-1464. Available at: <http://www.ncbi.nlm.nih.gov/pubmed/10735893>.
 262. Munro AJ. An overview of randomised controlled trials of adjuvant chemotherapy in head and neck cancer. *Br J Cancer* 1995;71:83-91. Available at: <http://www.ncbi.nlm.nih.gov/pubmed/7819055>.
 263. El-Sayed S, Nelson N. Adjuvant and adjunctive chemotherapy in the management of squamous cell carcinoma of the head and neck region. A meta-analysis of prospective and randomized trials. *J Clin Oncol* 1996;14:838-847. Available at: <http://www.ncbi.nlm.nih.gov/pubmed/8622032>.
 264. Pignon JP, Bourhis J, Domenge C, Designe L. Chemotherapy added to locoregional treatment for head and neck squamous-cell carcinoma: three meta-analyses of updated individual data. MACH-NC Collaborative Group. Meta-Analysis of Chemotherapy on Head and Neck Cancer. *Lancet* 2000;355:949-955. Available at: <http://www.ncbi.nlm.nih.gov/pubmed/10768432>.
 265. Bourhis J, Amand C, Pignon J-P. Update of MACH-NC (MetaAnalysis of Chemotherapy in Head & Neck Cancer) database focused on concomitant chemoradiotherapy [abstract]. *J Clin Oncol* 2004;22(Suppl 14):Abstract 5505. Available at: http://meeting.ascopubs.org/cgi/content/abstract/22/14_suppl/5505.
 266. Pignon JP, le Maitre A, Bourhis J. Meta-analyses of chemotherapy in head and neck cancer (MACH-NC): an update. *Int J Radiat Oncol Biol Phys* 2007;69:S112-114. Available at: <http://www.ncbi.nlm.nih.gov/pubmed/17848275>.
 267. Rubin Grandis J, Melhem MF, Gooding WE, et al. Levels of TGFalpha and EGFR protein in head and neck squamous cell carcinoma and patient survival. *J Natl Cancer Inst* 1998;90:824-832. Available at: <https://www.ncbi.nlm.nih.gov/pubmed/9625170>.
 268. Zhu X, Zhang F, Zhang W, et al. Prognostic role of epidermal growth factor receptor in head and neck cancer: a meta-analysis. *J Surg Oncol* 2013;108:387-397. Available at: <https://www.ncbi.nlm.nih.gov/pubmed/24038070>.
 269. Bonner JA, Harari PM, Giralt J, et al. Radiotherapy plus cetuximab for squamous-cell carcinoma of the head and neck. *N Engl J Med* 2006;354:567-578. Available at: <http://www.ncbi.nlm.nih.gov/pubmed/16467544>.
 270. Bonner JA, Harari PM, Giralt J, et al. Radiotherapy plus cetuximab for locoregionally advanced head and neck cancer: 5-year survival data from a phase 3 randomised trial, and relation between cetuximab-induced rash and survival. *Lancet Oncol* 2010;11:21-28. Available at: <http://www.ncbi.nlm.nih.gov/pubmed/19897418>.
 271. Ang KK, Zhang Q, Rosenthal DI, et al. Randomized phase III trial of concurrent accelerated radiation plus cisplatin with or without cetuximab for stage III to IV head and neck carcinoma: RTOG 0522. *J Clin Oncol* 2014;32:2940-2950. Available at: <https://www.ncbi.nlm.nih.gov/pubmed/25154822>.
 272. Tao Y, Auperin A, Sire C, et al. Improved outcome by adding concurrent chemotherapy to cetuximab and radiotherapy for locally advanced head and neck carcinomas: results of the GORTEC 2007-01 phase III randomized trial. *J Clin Oncol* 2018;JCO2017762518. Available at: <https://www.ncbi.nlm.nih.gov/pubmed/29878867>.
 273. Gillison ML, Trotti AM, Harris J, et al. Radiotherapy plus cetuximab or cisplatin in human papillomavirus-positive oropharyngeal cancer (NRG Oncology RTOG 1016): a randomised, multicentre, non-inferiority trial. *Lancet* 2019;393:40-50. Available at: <https://www.ncbi.nlm.nih.gov/pubmed/30449625>.
 274. Mehanna H, Robinson M, Hartley A, et al. Radiotherapy plus cisplatin or cetuximab in low-risk human papillomavirus-positive oropharyngeal cancer (De-ESCALaTE HPV): an open-label randomised controlled phase 3 trial. *Lancet* 2019;393:51-60. Available at: <https://www.ncbi.nlm.nih.gov/pubmed/30449623>.
 275. Forastiere AA, Zhang Q, Weber RS, et al. Long-term results of RTOG 91-11: a comparison of three nonsurgical treatment strategies to preserve the larynx in patients with locally advanced larynx cancer. *J Clin Oncol* 2013;31:845-852. Available at: <http://www.ncbi.nlm.nih.gov/pubmed/23182993>.
 276. Ko EC, Genden EM, Misiukiewicz K, et al. Toxicity profile and clinical outcomes in locally advanced head and neck cancer patients treated with induction chemotherapy prior to concurrent chemoradiation. *Oncol Rep* 2012;27:467-474.

- Available at: <http://www.ncbi.nlm.nih.gov/pubmed/22020564>.
277. Lefebvre JL, Chevalier D, Luboinski B, et al. Larynx preservation in pyriform sinus cancer: preliminary results of a European Organization for Research and Treatment of Cancer phase III trial. EORTC Head and Neck Cancer Cooperative Group. *J Natl Cancer Inst* 1996;88:890-899. Available at: <http://www.ncbi.nlm.nih.gov/pubmed/8656441>.
 278. Induction chemotherapy plus radiation compared with surgery plus radiation in patients with advanced laryngeal cancer. The Department of Veterans Affairs Laryngeal Cancer Study Group. *N Engl J Med* 1991;324:1685-1690. Available at: <http://www.ncbi.nlm.nih.gov/pubmed/2034244>.
 279. McNeil BJ, Weichselbaum R, Pauker SG. Speech and survival: tradeoffs between quality and quantity of life in laryngeal cancer. *N Engl J Med* 1981;305:982-987. Available at: <http://www.ncbi.nlm.nih.gov/pubmed/7278922>.
 280. Pignon J-P, le Maitre A, Maillard E, Bourhis J. Meta-analysis of chemotherapy in head and neck cancer (MACH-NC): an update on 93 randomised trials and 17,346 patients. *Radiother Oncol* 2009;92:4-14. Available at: <http://www.ncbi.nlm.nih.gov/pubmed/19446902>.
 281. Forastiere AA, Goepfert H, Maor M, et al. Concurrent chemotherapy and radiotherapy for organ preservation in advanced laryngeal cancer. *N Engl J Med* 2003;349:2091-2098. Available at: <http://www.ncbi.nlm.nih.gov/pubmed/14645636>.
 282. Hanna GJ, Haddad RI, Lorch JH. Induction chemotherapy for locoregionally advanced head and neck cancer: past, present, future? *Oncologist* 2013;18:288-293. Available at: <http://www.ncbi.nlm.nih.gov/pubmed/23442306>.
 283. Argiris A, Haraf DJ, Kies MS, Vokes EE. Intensive concurrent chemoradiotherapy for head and neck cancer with 5-Fluorouracil- and hydroxyurea-based regimens: reversing a pattern of failure. *Oncologist* 2003;8:350-360. Available at: <http://www.ncbi.nlm.nih.gov/pubmed/12897332>.
 284. Machtay M, Moughan J, Farach A, et al. Hypopharyngeal dose is associated with severe late toxicity in locally advanced head-and-neck cancer: an RTOG analysis. *Int J Radiat Oncol Biol Phys* 2012;84:983-989. Available at: <http://www.ncbi.nlm.nih.gov/pubmed/23078898>.
 285. Lorch JH, Goloubeva O, Haddad RI, et al. Induction chemotherapy with cisplatin and fluorouracil alone or in combination with docetaxel in locally advanced squamous-cell cancer of the head and neck: long-term results of the TAX 324 randomised phase 3 trial. *Lancet Oncol* 2011;12:153-159. Available at: <http://www.ncbi.nlm.nih.gov/pubmed/21233014>.
 286. Hitt R, Lopez-Pousa A, Martinez-Trufero J, et al. Phase III study comparing cisplatin plus fluorouracil to paclitaxel, cisplatin, and fluorouracil induction chemotherapy followed by chemoradiotherapy in locally advanced head and neck cancer. *J Clin Oncol* 2005;23:8636-8645. Available at: <http://www.ncbi.nlm.nih.gov/pubmed/16275937>.
 287. Posner MR, Hershock DM, Blajman CR, et al. Cisplatin and fluorouracil alone or with docetaxel in head and neck cancer. *N Engl J Med* 2007;357:1705-1715. Available at: <http://www.ncbi.nlm.nih.gov/pubmed/17960013>.
 288. Vermorken JB, Remenar E, van Herpen C, et al. Cisplatin, fluorouracil, and docetaxel in unresectable head and neck cancer. *N Engl J Med* 2007;357:1695-1704. Available at: <http://www.ncbi.nlm.nih.gov/pubmed/17960012>.
 289. Janoray G, Pointreau Y, Garaud P, et al. Long-term results of a multicenter randomized phase III trial of induction chemotherapy with cisplatin, 5-fluorouracil, +/- docetaxel for larynx preservation. *J Natl Cancer Inst* 2016;108. Available at: <https://www.ncbi.nlm.nih.gov/pubmed/26681800>.
 290. Pointreau Y, Garaud P, Chapet S, et al. Randomized trial of induction chemotherapy with cisplatin and 5-fluorouracil with or without docetaxel for larynx preservation. *J Natl Cancer Inst* 2009;101:498-506. Available at: <http://www.ncbi.nlm.nih.gov/pubmed/19318632>.
 291. Blanchard P, Bourhis J, Lacas B, et al. Taxane-cisplatin-fluorouracil as induction chemotherapy in locally advanced head and neck cancers: an individual patient data meta-analysis of the meta-analysis of chemotherapy in head and neck cancer group. *J Clin Oncol* 2013;31:2854-2860. Available at: <https://www.ncbi.nlm.nih.gov/pubmed/23835714>.
 292. Hitt R, Grau JJ, Lopez-Pousa A, et al. A randomized phase III trial comparing induction chemotherapy followed by chemoradiotherapy versus chemoradiotherapy alone as treatment of unresectable head and neck cancer. *Ann Oncol* 2014;25:216-225. Available at: <http://www.ncbi.nlm.nih.gov/pubmed/24256848>.
 293. Haddad R, O'Neill A, Rabinowits G, et al. Induction chemotherapy followed by concurrent chemoradiotherapy (sequential chemoradiotherapy) versus concurrent chemoradiotherapy alone in locally advanced head and neck cancer (PARADIGM): a randomised phase 3 trial. *Lancet Oncol* 2013;14:257-264. Available at: <http://www.ncbi.nlm.nih.gov/pubmed/23414589>.
 294. Cohen EE, Karrison TG, Kocherginsky M, et al. Phase III randomized trial of induction chemotherapy in patients with N2 or N3 locally advanced head and neck cancer. *J Clin Oncol* 2014;32:2735-2743. Available at: <https://www.ncbi.nlm.nih.gov/pubmed/25049329>.
 295. Paccagnella A, Ghi MG, Loreggian L, et al. Concomitant chemoradiotherapy versus induction docetaxel, cisplatin and 5 fluorouracil (TPF) followed by concomitant chemoradiotherapy in locally advanced head and neck cancer: a phase II randomized study. *Ann Oncol* 2010;21:1515-1522. Available at: <http://www.ncbi.nlm.nih.gov/pubmed/20032123>.
 296. Ghi MG, Paccagnella A, Ferrari D, et al. Induction TPF followed by concomitant treatment versus concomitant treatment alone in locally advanced head and neck cancer. A phase II-III trial. *Ann Oncol* 2017;28:2206-2212. Available at: <https://www.ncbi.nlm.nih.gov/pubmed/28911070>.
 297. Wanebo HJ, Lee J, Burntne BA, et al. Induction cetuximab, paclitaxel, and carboplatin followed by chemoradiation with cetuximab, paclitaxel, and carboplatin for stage III/IV head and neck squamous cancer: a phase II ECOG-ACRIN trial (E2303). *Ann Oncol* 2014;25:2036-2041. Available at: <https://www.ncbi.nlm.nih.gov/pubmed/25009013>.
 298. Dietz A, Wichmann G, Kuhnt T, et al. Induction chemotherapy (IC) followed by radiotherapy (RT) versus cetuximab plus IC and RT in advanced laryngeal/hypopharyngeal cancer resectable only by total laryngectomy-final results of the

- larynx organ preservation trial DeLOS-II. *Ann Oncol* 2018;29:2105-2114. Available at: <https://www.ncbi.nlm.nih.gov/pubmed/30412221>.
299. Specenier PM, Remenar E, Buter J, et al. TPF plus cetuximab induction chemotherapy followed by biochemoradiation with weekly cetuximab plus weekly cisplatin or carboplatin: a randomized phase II EORTC trial. *Ann Oncol* 2017;28:2219-2224. Available at: <https://www.ncbi.nlm.nih.gov/pubmed/28911062>.
 300. Haddad RI, Posner M, Hitt R, et al. Induction chemotherapy in locally advanced squamous cell carcinoma of the head and neck: role, controversy, and future directions. *Ann Oncol* 2018;29:1130-1140. Available at: <https://www.ncbi.nlm.nih.gov/pubmed/29635316>.
 301. Lefebvre JL, Pointreau Y, Rolland F, et al. Induction chemotherapy followed by either chemoradiotherapy or bioradiotherapy for larynx preservation: the TREMPLIN randomized phase II study. *J Clin Oncol* 2013;31:853-859. Available at: <http://www.ncbi.nlm.nih.gov/pubmed/23341517>.
 302. Geoffrois L, Martin L, De Raucourt D, et al. Induction chemotherapy followed by cetuximab radiotherapy is not superior to concurrent chemoradiotherapy for head and neck carcinomas: results of the GORTEC 2007-02 phase III randomized trial. *J Clin Oncol* 2018;JCO2017762591. Available at: <https://www.ncbi.nlm.nih.gov/pubmed/30016178>.
 303. Al-Sarraf M, LeBlanc M, Giri PG, et al. Chemoradiotherapy versus radiotherapy in patients with advanced nasopharyngeal cancer: phase III randomized Intergroup study 0099. *J Clin Oncol* 1998;16:1310-1317. Available at: <http://www.ncbi.nlm.nih.gov/pubmed/9552031>.
 304. Cousins N, MacAulay F, Lang H, et al. A systematic review of interventions for eating and drinking problems following treatment for head and neck cancer suggests a need to look beyond swallowing and trismus. *Oral Oncol* 2013;49:387-400. Available at: <http://www.ncbi.nlm.nih.gov/pubmed/23291294>.
 305. Locher JL, Bonner JA, Carroll WR, et al. Prophylactic percutaneous endoscopic gastrostomy tube placement in treatment of head and neck cancer: a comprehensive review and call for evidence-based medicine. *JPEN J Parenter Enteral Nutr* 2011;35:365-374. Available at: <http://www.ncbi.nlm.nih.gov/pubmed/21527598>.
 306. Langius JA, van Dijk AM, Doornaert P, et al. More than 10% weight loss in head and neck cancer patients during radiotherapy is independently associated with deterioration in quality of life. *Nutr Cancer* 2013;65:76-83. Available at: <http://www.ncbi.nlm.nih.gov/pubmed/23368916>.
 307. August DA, Huhmann MB, American Society for P, Enteral Nutrition Board of D. A.S.P.E.N. clinical guidelines: nutrition support therapy during adult anticancer treatment and in hematopoietic cell transplantation. *JPEN J Parenter Enteral Nutr* 2009;33:472-500. Available at: <http://www.ncbi.nlm.nih.gov/pubmed/19713551>.
 308. Garg S, Yoo J, Winquist E. Nutritional support for head and neck cancer patients receiving radiotherapy: a systematic review. *Support Care Cancer* 2010;18:667-677. Available at: <http://www.ncbi.nlm.nih.gov/pubmed/19582484>.
 309. Alshadwi A, Nadershah M, Carlson ER, et al. Nutritional considerations for head and neck cancer patients: a review of the literature. *J Oral Maxillofac Surg* 2013;71:1853-1860. Available at: <https://www.ncbi.nlm.nih.gov/pubmed/23845698>.
 310. Dysphagia Section OCSGMAoSCiCISoOO, Raber-Durlacher JE, Brennan MT, et al. Swallowing dysfunction in cancer patients. *Support Care Cancer* 2012;20:433-443. Available at: <http://www.ncbi.nlm.nih.gov/pubmed/22205548>.
 311. Wilson JA, Carding PN, Patterson JM. Dysphagia after nonsurgical head and neck cancer treatment: patients' perspectives. *Otolaryngol Head Neck Surg* 2011;145:767-771. Available at: <http://www.ncbi.nlm.nih.gov/pubmed/21746839>.
 312. Tschiesner U. Preservation of organ function in head and neck cancer. *GMS Curr Top Otorhinolaryngol Head Neck Surg* 2012;11:Doc07. Available at: <http://www.ncbi.nlm.nih.gov/pubmed/23320059>.
 313. Bressan V, Bagnasco A, Aleo G, et al. The life experience of nutrition impact symptoms during treatment for head and neck cancer patients: a systematic review and meta-synthesis. *Support Care Cancer* 2017;25:1699-1712. Available at: <https://www.ncbi.nlm.nih.gov/pubmed/28204992>.
 314. Roe JW, Carding PN, Rhys-Evans PH, et al. Assessment and management of dysphagia in patients with head and neck cancer who receive radiotherapy in the United Kingdom - a web-based survey. *Oral Oncol* 2012;48:343-348. Available at: <http://www.ncbi.nlm.nih.gov/pubmed/22130454>.
 315. Russi EG, Corvo R, Merlotti A, et al. Swallowing dysfunction in head and neck cancer patients treated by radiotherapy: review and recommendations of the supportive task group of the Italian Association of Radiation Oncology. *Cancer Treat Rev* 2012;38:1033-1049. Available at: <http://www.ncbi.nlm.nih.gov/pubmed/22542950>.
 316. Cnossen IC, de Bree R, Rinkel RN, et al. Computerized monitoring of patient-reported speech and swallowing problems in head and neck cancer patients in clinical practice. *Support Care Cancer* 2012;20:29252931. Available at: <http://www.ncbi.nlm.nih.gov/pubmed/22395211>.
 317. Epstein JB, Thariat J, Bensadoun RJ, et al. Oral complications of cancer and cancer therapy: from cancer treatment to survivorship. *CA Cancer J Clin* 2012;62:400-422. Available at: <http://www.ncbi.nlm.nih.gov/pubmed/22972543>.
 318. Vera-Llonch M, Oster G, Hagiwara M, Sonis S. Oral mucositis in patients undergoing radiation treatment for head and neck carcinoma. *Cancer* 2006;106:329-336. Available at: <https://www.ncbi.nlm.nih.gov/pubmed/16342066>.
 319. Elting LS, Cooksley CD, Chambers MS, Garden AS. Risk, outcomes, and costs of radiation-induced oral mucositis among patients with head-and-neck malignancies. *Int J Radiat Oncol Biol Phys* 2007;68:1110-1120. Available at: <https://www.ncbi.nlm.nih.gov/pubmed/17398022>.
 320. Trotti A, Bellm LA, Epstein JB, et al. Mucositis incidence, severity and associated outcomes in patients with head and neck cancer receiving radiotherapy with or without chemotherapy: a systematic literature review. *Radiother Oncol* 2003;66:253-262. Available at: <https://www.ncbi.nlm.nih.gov/pubmed/12742264>.

321. Bar Ad V, Weinstein G, Dutta PR, et al. Gabapentin for the treatment of pain syndrome related to radiation-induced mucositis in patients with head and neck cancer treated with concurrent chemoradiotherapy. *Cancer* 2010;116:4206-4213. Available at: <https://www.ncbi.nlm.nih.gov/pubmed/20564146>.
322. Sroussi HY, Epstein JB, Bensadoun RJ, et al. Common oral complications of head and neck cancer radiation therapy: mucositis, infections, saliva change, fibrosis, sensory dysfunctions, dental caries, periodontal disease, and osteoradionecrosis. *Cancer Med* 2017;6:29182931. Available at: <https://www.ncbi.nlm.nih.gov/pubmed/29071801>.
323. Al-Ansari S, Zecha JA, Barasch A, et al. Oral mucositis induced by anticancer therapies. *Curr Oral Health Rep* 2015;2:202-211. Available at: <https://www.ncbi.nlm.nih.gov/pubmed/26523246>.
324. Hong CHL, Gueiros LA, Fulton JS, et al. Systematic review of basic oral care for the management of oral mucositis in cancer patients and clinical practice guidelines. *Support Care Cancer* 2019;27:3949-3967. Available at: <https://www.ncbi.nlm.nih.gov/pubmed/31286232>.
325. Saunders DP, Rouleau T, Cheng K, et al. Systematic review of antimicrobials, mucosal coating agents, anesthetics, and analgesics for the management of oral mucositis in cancer patients and clinical practice guidelines. *Support Care Cancer* 2020;28:2473-2484. Available at: <https://www.ncbi.nlm.nih.gov/pubmed/32052137>.
326. Sio TT, Le-Rademacher JG, Leenstra JL, et al. Effect of doxepin mouthwash or diphenhydramine-lidocaine-antacid mouthwash vs placebo on radiotherapy-related oral mucositis pain: the Alliance A221304 randomized clinical trial. *JAMA* 2019;321:1481-1490. Available at: <https://www.ncbi.nlm.nih.gov/pubmed/30990550>.
327. Bar Ad V, Weinstein G, Dutta PR, et al. Gabapentin for the treatment of pain related to radiation-induced mucositis in patients with head and neck tumors treated with intensity-modulated radiation therapy. *Head Neck* 2010;32:173-177. Available at: <https://www.ncbi.nlm.nih.gov/pubmed/19572284>.
328. Hermann GM, Iovoli AJ, Platek AJ, et al. A single-institution, randomized, pilot study evaluating the efficacy of gabapentin and methadone for patients undergoing chemoradiation for head and neck squamous cell cancer. *Cancer* 2020;126:1480-1491. Available at: <https://www.ncbi.nlm.nih.gov/pubmed/31869451>.
329. Bossola M. Nutritional interventions in head and neck cancer patients undergoing chemoradiotherapy: a narrative review. *Nutrients* 2015;7:265276. Available at: <https://www.ncbi.nlm.nih.gov/pubmed/25569622>.
330. Talwar B, Donnelly R, Skelly R, Donaldson M. Nutritional management in head and neck cancer: United Kingdom National Multidisciplinary Guidelines. *J Laryngol Otol* 2016;130:S32-S40. Available at: <https://www.ncbi.nlm.nih.gov/pubmed/27841109>.
331. Sachdev S, Refaat T, Bacchus ID, et al. Age most significant predictor of requiring enteral feeding in head-and-neck cancer patients. *Radiat Oncol* 2015;10:93. Available at: <https://www.ncbi.nlm.nih.gov/pubmed/25896830>.
332. Koefman SA, Adelstein DJ. Enteral feeding tubes in patients undergoing definitive chemoradiation therapy for head-and-neck cancer: a critical review. *Int J Radiat Oncol Biol Phys* 2012;84:581-589. Available at: <https://www.ncbi.nlm.nih.gov/pubmed/22857885>.
333. Walker MP, Wichman B, Cheng AL, et al. Impact of radiotherapy dose on dentition breakdown in head and neck cancer patients. *Pract Radiat Oncol* 2011;1:142-148. Available at: <http://www.ncbi.nlm.nih.gov/pubmed/21857887>.
334. Jensen SB, Pedersen AM, Vissink A, et al. A systematic review of salivary gland hypofunction and xerostomia induced by cancer therapies: prevalence, severity and impact on quality of life. *Support Care Cancer* 2010;18:1039-1060. Available at: <http://www.ncbi.nlm.nih.gov/pubmed/20237805>.
335. Deng J, Jackson L, Epstein JB, et al. Dental demineralization and caries in patients with head and neck cancer. *Oral Oncol* 2015;51:824831. Available at: <https://www.ncbi.nlm.nih.gov/pubmed/26198979>.
336. Duarte VM, Liu YF, Rafizadeh S, et al. Comparison of dental health of patients with head and neck cancer receiving IMRT vs conventional radiation. *Otolaryngol Head Neck Surg* 2014;150:81-86. Available at: <http://www.ncbi.nlm.nih.gov/pubmed/24145147>.
337. Murdoch-Kinch CA, Kim HM, Vineberg KA, et al. Dose-effect relationships for the submandibular salivary glands and implications for their sparing by intensity modulated radiotherapy. *Int J Radiat Oncol Biol Phys* 2008;72:373-382. Available at: <http://www.ncbi.nlm.nih.gov/pubmed/18337023>.
338. Little M, Schipper M, Feng FY, et al. Reducing xerostomia after chemo-IMRT for head-and-neck cancer: beyond sparing the parotid glands. *Int J Radiat Oncol Biol Phys* 2012;83:1007-1014. Available at: <http://www.ncbi.nlm.nih.gov/pubmed/22056067>.
339. Chao KS. Protection of salivary function by intensity-modulated radiation therapy in patients with head and neck cancer. *Semin Radiat Oncol* 2002;12:20-25. Available at: <http://www.ncbi.nlm.nih.gov/pubmed/11917280>.
340. Murdoch-Kinch CA, Zwetckhenbaum S. Dental management of the head and neck cancer patient treated with radiation therapy. *J Mich Dent Assoc* 2011;93:28-37. Available at: <http://www.ncbi.nlm.nih.gov/pubmed/21888251>.
341. Studer G, Glanzmann C, Studer SP, et al. Risk-adapted dental care prior to intensity-modulated radiotherapy (IMRT). *Schweiz Monatsschr Zahnmed* 2011;121:216-229. Available at: <http://www.ncbi.nlm.nih.gov/pubmed/21534021>.
342. Ben-David MA, Diamante M, Radawski JD, et al. Lack of osteoradionecrosis of the mandible after intensity-modulated radiotherapy for head and neck cancer: likely contributions of both dental care and improved dose distributions. *Int J Radiat Oncol Biol Phys* 2007;68:396402. Available at: <http://www.ncbi.nlm.nih.gov/pubmed/17321069>.
343. Thariat J, Ramus L, Darcourt V, et al. Compliance with fluoride custom trays in irradiated head and neck cancer patients. *Support Care Cancer* 2012;20:1811-1814. Available at: <http://www.ncbi.nlm.nih.gov/pubmed/21947441>.
344. Chang DT, Sandow PR, Morris CG, et al. Do pre-irradiation dental extractions reduce the risk of osteoradionecrosis of the mandible? *Head Neck* 2007;29:528-536. Available at: <http://www.ncbi.nlm.nih.gov/pubmed/17230555>.
345. Gomez DR, Estilo CL, Wolden SL, et al. Correlation of osteoradionecrosis and dental events with dosimetric parameters

- in intensity-modulated radiation therapy for head-and-neck cancer. *Int J Radiat Oncol Biol Phys* 2011;81:e207-213. Available at: <http://www.ncbi.nlm.nih.gov/pubmed/21570202>.
346. Lee IJ, Koom WS, Lee CG, et al. Risk factors and dose-effect relationship for mandibular osteoradionecrosis in oral and oropharyngeal cancer patients. *Int J Radiat Oncol Biol Phys* 2009;75:1084-1091. Available at: <http://www.ncbi.nlm.nih.gov/pubmed/19327914>.
347. O'Dell K, Sinha U. Osteoradionecrosis. *Oral Maxillofac Surg Clin North Am* 2011;23:455-464. Available at: <http://www.ncbi.nlm.nih.gov/pubmed/21798443>.
348. Gevorgyan A, Wong K, Poon I, et al. Osteoradionecrosis of the mandible: a case series at a single institution. *J Otolaryngol Head Neck Surg* 2013;42:46. Available at: <http://www.ncbi.nlm.nih.gov/pubmed/24025531>.
349. Jacobson AS, Buchbinder D, Hu K, Urken ML. Paradigm shifts in the management of osteoradionecrosis of the mandible. *Oral Oncol* 2010;46:795-801. Available at: <http://www.ncbi.nlm.nih.gov/pubmed/20843728>.
350. Oh HK, Chambers MS, Martin JW, et al. Osteoradionecrosis of the mandible: treatment outcomes and factors influencing the progress of osteoradionecrosis. *J Oral Maxillofac Surg* 2009;67:1378-1386. Available at: <http://www.ncbi.nlm.nih.gov/pubmed/19531406>.
351. Sohn HO, Park EY, Jung YS, et al. Effects of professional oral hygiene care in patients with head-and-neck cancer during radiotherapy: A randomized clinical trial. *Indian J Dent Res* 2018;29:700-704. Available at: <https://www.ncbi.nlm.nih.gov/pubmed/30588994>.
352. Schiodt M, Hermund NU. Management of oral disease prior to radiation therapy. *Support Care Cancer* 2002;10:40-43. Available at: <http://www.ncbi.nlm.nih.gov/pubmed/11777187>.
353. Rhodus NL, Bereuter J. Clinical evaluation of a commercially available oral moisturizer in relieving signs and symptoms of xerostomia in postirradiation head and neck cancer patients and patients with Sjogren's syndrome. *J Otolaryngol* 2000;29:28-34. Available at: <http://www.ncbi.nlm.nih.gov/pubmed/10709169>.
354. Singh ML, Papas AS. Long-term clinical observation of dental caries in salivary hypofunction patients using a supersaturated calciumphosphate remineralizing rinse. *J Clin Dent* 2009;20:87-92. Available at: <https://www.ncbi.nlm.nih.gov/pubmed/19711609>.
355. Gorsky M, Epstein JB, Parry J, et al. The efficacy of pilocarpine and bethanechol upon saliva production in cancer patients with hyposalivation following radiation therapy. *Oral Surg Oral Med Oral Pathol Oral Radiol Endod* 2004;97:190-195. Available at: <http://www.ncbi.nlm.nih.gov/pubmed/14970777>.
356. Wu F, Weng S, Li C, et al. Submandibular gland transfer for the prevention of postradiation xerostomia in patients with head and neck cancer: a systematic review and meta-analysis. *ORL J Otorhinolaryngol Relat Spec* 2015;77:70-86. Available at: <https://www.ncbi.nlm.nih.gov/pubmed/25823449>.
357. Dholam KP, Somani PP, Prabhu SD, Ambre SR. Effectiveness of fluoride varnish application as cariostatic and desensitizing agent in irradiated head and neck cancer patients. *Int J Dent* 2013;2013:824982. Available at: <http://www.ncbi.nlm.nih.gov/pubmed/23843793>.
358. Shulman DH, Shipman B, Willis FB. Treating trismus with dynamic splinting: a case report. *J Oral Sci* 2009;51:141-144. Available at: <http://www.ncbi.nlm.nih.gov/pubmed/19325212>.
359. Teguh DN, Levendag PC, Voet P, et al. Trismus in patients with oropharyngeal cancer: relationship with dose in structures of mastication apparatus. *Head Neck* 2008;30:622-630. Available at: <http://www.ncbi.nlm.nih.gov/pubmed/18213726>.
360. Papas A, Russell D, Singh M, et al. Caries clinical trial of a remineralising toothpaste in radiation patients. *Gerodontology* 2008;25:7688. Available at: <http://www.ncbi.nlm.nih.gov/pubmed/18485139>.
361. Amin M, Edge S, Greene F, et al. *AJCC Cancer Staging Manual*, 8th ed. New York: Springer; 2017.
362. McCombe D, MacGill K, Ainslie J, et al. Squamous cell carcinoma of the lip: a retrospective review of the Peter MacCallum Cancer Institute experience 1979-88. *Aust N Z J Surg* 2000;70:358-361. Available at: <http://www.ncbi.nlm.nih.gov/pubmed/10830600>.
363. de Visscher JG, van den Elsaker K, Grond AJ, et al. Surgical treatment of squamous cell carcinoma of the lower lip: evaluation of longterm results and prognostic factors--a retrospective analysis of 184 patients. *J Oral Maxillofac Surg* 1998;56:814-820. Available at: <http://www.ncbi.nlm.nih.gov/pubmed/9663570>.
364. de Visscher JG, Botke G, Schakenraad JA, van der Waal I. A comparison of results after radiotherapy and surgery for stage I squamous cell carcinoma of the lower lip. *Head Neck* 1999;21:526-530. Available at: <http://www.ncbi.nlm.nih.gov/pubmed/10449668>.
365. Chone CT, Magalhes RS, Etchehebere E, et al. Predictive value of sentinel node biopsy in head and neck cancer. *Acta Otolaryngol* 2008;128:920-924. Available at: <https://www.ncbi.nlm.nih.gov/pubmed/18607941>.
366. Hokkam E, Gomaa A, Rifaat M, et al. The role of sentinel lymph-node biopsy in managing lip squamous cell carcinoma patients without clinical evidence of nodal metastasis. *Gulf J Oncolog* 2013;1:57-62. Available at: <https://www.ncbi.nlm.nih.gov/pubmed/23996868>.
367. Sollamo EM, Ilmonen SK, Virolainen MS, Suominen SH. Sentinel lymph node biopsy in cN0 squamous cell carcinoma of the lip: A retrospective study. *Head Neck* 2016;38 Suppl 1:E1375-1380. Available at: <https://www.ncbi.nlm.nih.gov/pubmed/26514547>.
368. de Visscher JG, Grond AJ, Botke G, van der Waal I. Results of radiotherapy for squamous cell carcinoma of the vermilion border of the lower lip. A retrospective analysis of 108 patients. *Radiother Oncol* 1996;39:9-14. Available at: <http://www.ncbi.nlm.nih.gov/pubmed/8735488>.
369. Nag S, Cano ER, Demanes DJ, et al. The American Brachytherapy Society recommendations for high-dose-rate

- brachytherapy for head-and-neck carcinoma. *Int J Radiat Oncol Biol Phys* 2001;50:1190-1198. Available at: <http://www.ncbi.nlm.nih.gov/pubmed/11483328>.
370. Mazeron JJ, Ardiet JM, Haie-Meder C, et al. GEC-ESTRO recommendations for brachytherapy for head and neck squamous cell carcinomas. *Radiother Oncol* 2009;91:150-156. Available at: <http://www.ncbi.nlm.nih.gov/pubmed/19329209>.
 371. Babington S, Veness MJ, Cakir B, et al. Squamous cell carcinoma of the lip: is there a role for adjuvant radiotherapy in improving local control following incomplete or inadequate excision? *ANZ J Surg* 2003;73:621-625. Available at: <http://www.ncbi.nlm.nih.gov/pubmed/12887533>.
 372. Hosni A, Chiu K, Huang SH, et al. Non-operative management for oral cavity carcinoma: definitive radiation therapy as a potential alternative treatment approach. *Radiother Oncol* 2020;154:70-75. Available at: <https://www.ncbi.nlm.nih.gov/pubmed/32861702>.
 373. Fasnola AJ, Greene BH, Timmesfeld N, et al. A meta-analysis of the randomized controlled trials on elective neck dissection versus therapeutic neck dissection in oral cavity cancers with clinically node-negative neck. *Oral Oncol* 2011;47:320-324. Available at: <https://www.ncbi.nlm.nih.gov/pubmed/21459661>.
 374. Bulsara VM, Worthington HV, Glennly AM, et al. Interventions for the treatment of oral and oropharyngeal cancers: surgical treatment. *Cochrane Database Syst Rev* 2018;12:CD006205. Available at: <https://www.ncbi.nlm.nih.gov/pubmed/30582609>.
 375. Massey C, Dharmarajan A, Bannuru RR, Rebeiz E. Management of N0 neck in early oral squamous cell carcinoma: a systematic review and meta-analysis. *Laryngoscope* 2019;129:E284-E298. Available at: <https://www.ncbi.nlm.nih.gov/pubmed/30570760>.
 376. Alkureishi LW, Ross GL, Shoaib T, et al. Sentinel node biopsy in head and neck squamous cell cancer: 5-year follow-up of a European multicenter trial. *Ann Surg Oncol* 2010;17:2459-2464. Available at: <http://www.ncbi.nlm.nih.gov/pubmed/20552410>.
 377. Civantos FJ, Zitsch RP, Schuller DE, et al. Sentinel lymph node biopsy accurately stages the regional lymph nodes for T1-T2 oral squamous cell carcinomas: results of a prospective multi-institutional trial. *J Clin Oncol* 2010;28:1395-1400. Available at: <http://www.ncbi.nlm.nih.gov/pubmed/20142602>.
 378. Govers TM, Hannink G, Merckx MA, et al. Sentinel node biopsy for squamous cell carcinoma of the oral cavity and oropharynx: a diagnostic meta-analysis. *Oral Oncol* 2013;49:726-732. Available at: <http://www.ncbi.nlm.nih.gov/pubmed/23680537>.
 379. Samant S. Sentinel node biopsy as an alternative to elective neck dissection for staging of early oral carcinoma. *Head Neck* 2014;36:241-246. Available at: <http://www.ncbi.nlm.nih.gov/pubmed/23729239>.
 380. Broglie MA, Haerle SK, Huber GF, et al. Occult metastases detected by sentinel node biopsy in patients with early oral and oropharyngeal squamous cell carcinomas: impact on survival. *Head Neck* 2013;35:660-666. Available at: <http://www.ncbi.nlm.nih.gov/pubmed/22605675>.
 381. Kovacs AF, Stefanelli U, Seitz O, et al. Positive sentinel lymph nodes are a negative prognostic factor for survival in T1-2 oral/oropharyngeal cancer—a long-term study on 103 patients. *Ann Surg Oncol* 2009;16:2332-2339. Available at: <http://www.ncbi.nlm.nih.gov/pubmed/18825461>.
 382. Pezier T, Nixon IJ, Gurney B, et al. Sentinel lymph node biopsy for T1/T2 oral cavity squamous cell carcinoma—a prospective case series. *Ann Surg Oncol* 2012;19:3528-3533. Available at: <http://www.ncbi.nlm.nih.gov/pubmed/22411202>.
 383. Agrawal A, Civantos FJ, Brumund KT, et al. [(99m)Tc]Tilmanocept accurately detects sentinel lymph nodes and predicts node pathology status in patients with oral squamous cell carcinoma of the head and neck: results of a phase III multi-institutional trial. *Ann Surg Oncol* 2015;22:3708-3715. Available at: <https://www.ncbi.nlm.nih.gov/pubmed/25670018>.
 384. Marcinow AM, Hall N, Byrum E, et al. Use of a novel receptor-targeted (CD206) radiotracer, 99mTc-tilmanocept, and SPECT/CT for sentinel lymph node detection in oral cavity squamous cell carcinoma: initial institutional report in an ongoing phase 3 study. *JAMA Otolaryngol Head Neck Surg* 2013;139:895-902. Available at: <https://www.ncbi.nlm.nih.gov/pubmed/24051744>.
 385. Branstetter BF, Blodgett TM, Zimmer LA, et al. Head and neck malignancy: is PET/CT more accurate than PET or CT alone? *Radiology* 2005;235:580-586. Available at: <http://www.ncbi.nlm.nih.gov/pubmed/15858097>.
 386. Chaturvedi AK, Engels EA, Pfeiffer RM, et al. Human papillomavirus and rising oropharyngeal cancer incidence in the United States. *J Clin Oncol* 2011;29:4294-4301. Available at: <http://www.ncbi.nlm.nih.gov/pubmed/21969503>.
 387. Gillison ML, Broutian T, Pickard RK, et al. Prevalence of oral HPV infection in the United States, 2009-2010. *JAMA* 2012;307:693-703. Available at: <http://www.ncbi.nlm.nih.gov/pubmed/22282321>.
 388. Nasman A, Attner P, Hammarstedt L, et al. Incidence of human papillomavirus (HPV) positive tonsillar carcinoma in Stockholm, Sweden: an epidemic of viral-induced carcinoma? *Int J Cancer* 2009;125:362-366. Available at: <http://www.ncbi.nlm.nih.gov/pubmed/19330833>.
 389. Mehanna H, Beech T, Nicholson T, et al. Prevalence of human papillomavirus in oropharyngeal and nonoropharyngeal head and neck cancer—systematic review and meta-analysis of trends by time and region. *Head Neck* 2013;35:747-755. Available at: <https://www.ncbi.nlm.nih.gov/pubmed/22267298>.
 390. Jordan RC, Lingen MW, Perez-Ordóñez B, et al. Validation of methods for oropharyngeal cancer HPV status determination in US cooperative group trials. *Am J Surg Pathol* 2012;36:945-954. Available at: <http://www.ncbi.nlm.nih.gov/pubmed/22743284>.
 391. Weinberger PM, Yu Z, Haffty BG, et al. Molecular classification identifies a subset of human papillomavirus-associated

- oropharyngeal cancers with favorable prognosis. *J Clin Oncol* 2006;24:736-747. Available at: <https://www.ncbi.nlm.nih.gov/pubmed/16401683>.
392. Cantley RL, Gabrielli E, Montebelli F, et al. Ancillary studies in determining human papillomavirus status of squamous cell carcinoma of the oropharynx: a review. *Patholog Res Int* 2011;2011:138469. Available at: <https://www.ncbi.nlm.nih.gov/pubmed/21772959>.
393. Prigge ES, Arbyn M, von Knebel Doeberitz M, Reuschenbach M. Diagnostic accuracy of p16INK4a immunohistochemistry in oropharyngeal squamous cell carcinomas: A systematic review and meta-analysis. *Int J Cancer* 2017;140:1186-1198. Available at: <https://www.ncbi.nlm.nih.gov/pubmed/27859245>.
394. Lang Kuhs KA, Wood CB, Wiggleton J, et al. Transcervical sonography and human papillomavirus 16 E6 antibodies are sensitive for the detection of oropharyngeal cancer. *Cancer* 2020;126:2658-2665. Available at: <https://www.ncbi.nlm.nih.gov/pubmed/32129894>.
395. Singhi AD, Westra WH. Comparison of human papillomavirus in situ hybridization and p16 immunohistochemistry in the detection of human papillomavirus-associated head and neck cancer based on a prospective clinical experience. *Cancer* 2010;116:2166-2173. Available at: <https://www.ncbi.nlm.nih.gov/pubmed/20186832>.
396. Thavaraj S, Stokes A, Guerra E, et al. Evaluation of human papillomavirus testing for squamous cell carcinoma of the tonsil in clinical practice. *J Clin Pathol* 2011;64:308-312. Available at: <https://www.ncbi.nlm.nih.gov/pubmed/21345874>.
397. Begum S, Gillison ML, Nicol TL, Westra WH. Detection of human papillomavirus-16 in fine-needle aspirates to determine tumor origin in patients with metastatic squamous cell carcinoma of the head and neck. *Clin Cancer Res* 2007;13:1186-1191. Available at: <http://www.ncbi.nlm.nih.gov/pubmed/17317828>.
398. Lewis JS, Jr., Beadle B, Bishop JA, et al. Human papillomavirus testing in head and neck carcinomas: guideline from the College of American Pathologists. *Arch Pathol Lab Med* 2018;142:559-597. Available at: <https://www.ncbi.nlm.nih.gov/pubmed/29251996>.
399. Prabhu RS, Magliocca KR, Hanasoge S, et al. Accuracy of computed tomography for predicting pathologic nodal extracapsular extension in patients with head-and-neck cancer undergoing initial surgical resection. *Int J Radiat Oncol Biol Phys* 2014;88:122-129. Available at: <https://www.ncbi.nlm.nih.gov/pubmed/24331658>.
400. O'Sullivan B, Huang SH, Su J, et al. Development and validation of a staging system for HPV-related oropharyngeal cancer by the International Collaboration on Oropharyngeal cancer Network for Staging (ICON-S): a multicentre cohort study. *Lancet Oncol* 2016;17:440-451. Available at: <https://www.ncbi.nlm.nih.gov/pubmed/26936027>.
401. Edge SB, Byrd DR, Compton CC, et al., eds. *AJCC Cancer Staging Manual* (ed 7th). New York: Springer; 2010.
402. Haughey BH, Sinha P, Kallogjeri D, et al. Pathology-based staging for HPV-positive squamous carcinoma of the oropharynx. *Oral Oncol* 2016;62:11-19. Available at: <https://www.ncbi.nlm.nih.gov/pubmed/27865363>.
403. Kaczmar JM, Tan KS, Heitjan DF, et al. HPV-related oropharyngeal cancer: Risk factors for treatment failure in patients managed with primary transoral robotic surgery. *Head Neck* 2016;38:59-65. Available at: <https://www.ncbi.nlm.nih.gov/pubmed/25197014>.
404. Dahlstrom KR, Garden AS, William WN, Jr., et al. Proposed staging system for patients with HPV-related oropharyngeal cancer based on nasopharyngeal cancer N categories. *J Clin Oncol* 2016;34:1848-1854. Available at: <http://www.ncbi.nlm.nih.gov/pubmed/26884553>.
405. Gillison ML. Human papillomavirus and oropharyngeal cancer stage. *J Clin Oncol* 2016;34:1833-1835. Available at: <https://www.ncbi.nlm.nih.gov/pubmed/27114590>.
406. Mehanna H, Rischin D, Wong SJ, et al. De-escalation after DE-ESCALATE and RTOG 1016: a Head and Neck Cancer InterGroup Framework for future de-escalation studies. *J Clin Oncol* 2020;38:2552-2557. Available at: <https://www.ncbi.nlm.nih.gov/pubmed/32496903>.
407. Quon H, Forastiere AA. Controversies in treatment deintensification of human papillomavirus-associated oropharyngeal carcinomas: should we, how should we, and for whom? *J Clin Oncol* 2013;31:520-522. Available at: <http://www.ncbi.nlm.nih.gov/pubmed/23295808>.
408. Masterson L, Moualed D, Masood A, et al. De-escalation treatment protocols for human papillomavirus-associated oropharyngeal squamous cell carcinoma. *Cochrane Database Syst Rev* 2014;2:CD010271. Available at: <http://www.ncbi.nlm.nih.gov/pubmed/24532092>.
409. Psyrri A, Rampias T, Vermorken JB. The current and future impact of human papillomavirus on treatment of squamous cell carcinoma of the head and neck. *Ann Oncol* 2014;25:2101-2115. Available at: <http://www.ncbi.nlm.nih.gov/pubmed/25057165>.
410. Kofler B, Laban S, Busch CJ, et al. New treatment strategies for HPV-positive head and neck cancer. *Eur Arch Otorhinolaryngol* 2014;271:1861-1867. Available at: <https://www.ncbi.nlm.nih.gov/pubmed/23934317>.
411. Marur S, Li S, Cmelak AJ, et al. E1308: phase II trial of induction chemotherapy followed by reduced-dose radiation and weekly cetuximab in patients with HPV-associated resectable squamous cell carcinoma of the oropharynx- ECOG-ACRIN Cancer Research Group. *J Clin Oncol* 2017;35:490-497. Available at: <https://www.ncbi.nlm.nih.gov/pubmed/28029303>.
412. Chen AM, Felix C, Wang PC, et al. Reduced-dose radiotherapy for human papillomavirus-associated squamous-cell carcinoma of the oropharynx: a single-arm, phase 2 study. *Lancet Oncol* 2017;18:803-811. Available at: <https://www.ncbi.nlm.nih.gov/pubmed/28434660>.
413. Chera BS, Amdur RJ, Tepper JE, et al. Mature results of a prospective study of deintensified chemoradiotherapy for low-risk human papillomavirus-associated oropharyngeal squamous cell carcinoma. *Cancer* 2018;124:2347-2354. Available at: <https://www.ncbi.nlm.nih.gov/pubmed/29579339>.
416. Chera BS, Amdur RJ, Green R, et al. Phase II trial of de-

- intensified chemoradiotherapy for human papillomavirus-associated oropharyngeal squamous cell carcinoma. *J Clin Oncol* 2019;37:2661-2669. Available at: <https://www.ncbi.nlm.nih.gov/pubmed/31411949>.
414. Ma DJ, Price KA, Moore EJ, et al. Phase II evaluation of aggressive dose de-escalation for adjuvant chemoradiotherapy in human papillomavirus-associated oropharynx squamous cell carcinoma. *J Clin Oncol* 2019;37:1909-1918. Available at: <https://www.ncbi.nlm.nih.gov/pubmed/31163012>.
415. Hegde JV, Shaverdian N, Daly ME, et al. Patient-reported quality-of-life outcomes after de-escalated chemoradiation for human papillomavirus-positive oropharyngeal carcinoma: findings from a phase 2 trial. *Cancer* 2018;124:521-529. Available at: <https://www.ncbi.nlm.nih.gov/pubmed/29044458>.
416. Swisher-McClure S, Lukens JN, Aggarwal C, et al. A phase 2 trial of alternative volumes of oropharyngeal irradiation for de-intensification (AVOID): omission of the resected primary tumor bed after transoral robotic surgery for human papilloma virus-related squamous cell carcinoma of the oropharynx. *Int J Radiat Oncol Biol Phys* 2020;106:725732. Available at: <https://www.ncbi.nlm.nih.gov/pubmed/31785337>.
417. Yom SS, Torres-Saavedra P, Caudell JJ, et al. Reduced-dose radiation therapy for HPV-associated oropharyngeal carcinoma (NRG Oncology HN002). *J Clin Oncol* 2021;JCO2003128. Available at: <https://www.ncbi.nlm.nih.gov/pubmed/33507809>.
418. Mehra R, Ang KK, Burtness B. Management of human papillomavirus-positive and human papillomavirus-negative head and neck cancer. *Semin Radiat Oncol* 2012;22:194-197. Available at: <http://www.ncbi.nlm.nih.gov/pubmed/22687943>.
419. Mehanna H. Update on de-intensification and intensification studies in HPV. *Recent Results Cancer Res* 2017;206:251-256. Available at: <https://www.ncbi.nlm.nih.gov/pubmed/27699545>.
420. Hinni ML, Zarka MA, Hoxworth JM. Margin mapping in transoral surgery for head and neck cancer. *Laryngoscope* 2013;123:1190-1198. Available at: <http://www.ncbi.nlm.nih.gov/pubmed/23382042>.
421. Cracchiolo JR, Baxi SS, Morris LG, et al. Increase in primary surgical treatment of T1 and T2 oropharyngeal squamous cell carcinoma and rates of adverse pathologic features: National Cancer Data Base. *Cancer* 2016;122:1523-1532. Available at: <http://www.ncbi.nlm.nih.gov/pubmed/26970050>.
422. Nichols AC, Theurer J, Prisman E, et al. Radiotherapy versus transoral robotic surgery and neck dissection for oropharyngeal squamous cell carcinoma (ORATOR): an open-label, phase 2, randomised trial. *Lancet Oncol* 2019;20:1349-1359. Available at: <https://www.ncbi.nlm.nih.gov/pubmed/31416685>.
423. Ferris RL, Flamand Y, Weinstein GS, et al. Transoral robotic surgical resection followed by randomization to low- or standard-dose IMRT in resectable p16+ locally advanced oropharynx cancer: a trial of the ECOG-ACRIN Cancer Research Group (E3311). *Journal of Clinical Oncology* 2020;38:6500-6500. Available at: https://ascopubs.org/doi/abs/10.1200/JCO.2020.38.15_suppl.6500.
424. Zumsteg ZS, Kim S, David JM, et al. Impact of concomitant chemoradiation on survival for patients with T1-2N1 head and neck cancer. *Cancer* 2017;123:1555-1565. Available at: <https://www.ncbi.nlm.nih.gov/pubmed/28001302>.
425. Yoshida EJ, Luu M, Mallen-St Clair J, et al. Stage I HPV-positive oropharyngeal cancer: should all patients receive similar treatments? *Cancer* 2020;126:58-66. Available at: <https://www.ncbi.nlm.nih.gov/pubmed/31536144>.
426. Iyer NG, Dogan S, Palmer F, et al. Detailed analysis of clinicopathologic factors demonstrate distinct difference in outcome and prognostic factors between surgically treated HPV-positive and negative oropharyngeal cancer. *Ann Surg Oncol* 2015;22:4411-4421. Available at: <https://www.ncbi.nlm.nih.gov/pubmed/25801358>.
427. Maxwell JH, Ferris RL, Gooding W, et al. Extracapsular spread in head and neck carcinoma: impact of site and human papillomavirus status. *Cancer* 2013;119:3302-3308. Available at: <https://www.ncbi.nlm.nih.gov/pubmed/23797868>.
428. Sinha P, Kallogjeri D, Gay H, et al. High metastatic node number, not extracapsular spread or N-classification is a node-related prognosticator in transorally-resected, neck-dissected p16-positive oropharynx cancer. *Oral Oncol* 2015;51:514-520. Available at: <https://www.ncbi.nlm.nih.gov/pubmed/25771076>.
429. An Y, Park HS, Kelly JR, et al. The prognostic value of extranodal extension in human papillomavirus-associated oropharyngeal squamous cell carcinoma. *Cancer* 2017;123:2762-2772. Available at: <https://www.ncbi.nlm.nih.gov/pubmed/28323338>.
430. Haughey BH, Sinha P. Prognostic factors and survival unique to surgically treated p16+ oropharyngeal cancer. *Laryngoscope* 2012;122 Suppl 2:S13-33. Available at: <https://www.ncbi.nlm.nih.gov/pubmed/22926949>.
431. Freitag J, Wald T, Kuhnt T, et al. Extracapsular extension of neck nodes and absence of human papillomavirus 16-DNA are predictors of impaired survival in p16-positive oropharyngeal squamous cell carcinoma. *Cancer* 2020;126:1856-1872. Available at: <https://www.ncbi.nlm.nih.gov/pubmed/32032442>.
432. Haughey BH, Hinni ML, Salassa JR, et al. Transoral laser microsurgery as primary treatment for advanced-stage oropharyngeal cancer: a United States multicenter study. *Head Neck* 2011;33:1683-1694. Available at: <http://www.ncbi.nlm.nih.gov/pubmed/21284056>.
433. Gebre-Medhin M, Brun E, Engstrom P, et al. ARTSCAN III: a randomized phase III study comparing chemoradiotherapy with cisplatin versus cetuximab in patients with locoregionally advanced head and neck squamous cell cancer. *J Clin Oncol* 2021;39:38-47. Available at: <https://www.ncbi.nlm.nih.gov/pubmed/33052757>.
434. Vidal L, Ben Aharon I, Limon D, et al. Role of induction chemotherapy prior to chemoradiation in head and neck squamous cell cancer: systematic review and meta-analysis. *Cancer J* 2017;23:79-83. Available at: <https://www.ncbi.nlm.nih.gov/pubmed/28410291>.
435. Vokes EE, Stenson K, Rosen FR, et al. Weekly carboplatin and paclitaxel followed by concomitant paclitaxel, fluorouracil, and hydroxyurea chemoradiotherapy: curative and organ-preserving therapy for advanced head and neck cancer. *J Clin Oncol* 2003;21:320-326. Available at: <http://www.ncbi.nlm.nih.gov/pubmed/12525525>.

436. Garden AS, Kies MS, Morrison WH, et al. Outcomes and patterns of care of patients with locally advanced oropharyngeal carcinoma treated in the early 21st century. *Radiat Oncol* 2013;8:21. Available at: <http://www.ncbi.nlm.nih.gov/pubmed/23360540>.
437. Al-Mamgani A, Van Rooij P, Tans L, et al. Toxicity and outcome of intensity-modulated radiotherapy versus 3-dimensional conformal radiotherapy for oropharyngeal cancer: a matched-pair analysis. *Technol Cancer Res Treat* 2013;12:123-130. Available at: <http://www.ncbi.nlm.nih.gov/pubmed/23098281>.
438. Deschuymer S, Nevens D, Duprez F, et al. Randomized clinical trial on reduction of radiotherapy dose to the elective neck in head and neck squamous cell carcinoma; update of the long-term tumor outcome. *Radiother Oncol* 2020;143:24-29. Available at: <https://www.ncbi.nlm.nih.gov/pubmed/32044165>.
439. Fakhry C, Blackford AL, Neuner G, et al. Association of oral human papillomavirus DNA persistence with cancer progression after primary treatment for oral cavity and oropharyngeal squamous cell carcinoma. *JAMA Oncol* 2019;5:985-992. Available at: <https://www.ncbi.nlm.nih.gov/pubmed/31046104>.
440. Chera BS, Kumar S, Shen C, et al. Plasma circulating tumor HPV DNA for the surveillance of cancer recurrence in HPV-associated oropharyngeal cancer. *J Clin Oncol* 2020;38:1050-1058. Available at: <https://www.ncbi.nlm.nih.gov/pubmed/32017652>.
441. Lefebvre JL, Rolland F, Tesselar M, et al. Phase 3 randomized trial on larynx preservation comparing sequential vs alternating chemotherapy and radiotherapy. *J Natl Cancer Inst* 2009;101:142-152. Available at: <http://www.ncbi.nlm.nih.gov/pubmed/19176454>.
442. Henriques De Figueiredo B, Fortpied C, Menis J, et al. Long-term update of the 24954 EORTC phase III trial on larynx preservation. *Eur J Cancer* 2016;65:109-112. Available at: <https://www.ncbi.nlm.nih.gov/pubmed/27494036/>.
443. Bray F, Ferlay J, Soerjomataram I, et al. Global cancer statistics 2018: GLOBOCAN estimates of incidence and mortality worldwide for 36 cancers in 185 countries. *CA Cancer J Clin* 2018;68:394-424. Available at: <https://www.ncbi.nlm.nih.gov/pubmed/30207593>.
444. Chang ET, Adami HO. The enigmatic epidemiology of nasopharyngeal carcinoma. *Cancer Epidemiol Biomarkers Prev* 2006;15:1765-1777. Available at: <https://www.ncbi.nlm.nih.gov/pubmed/17035381>.
445. Chen W, Zheng R, Baade PD, et al. Cancer statistics in China, 2015. *CA Cancer J Clin* 2016;66:115-132. Available at: <https://www.ncbi.nlm.nih.gov/pubmed/26808342>.
446. Khor TH, Tan BC, Chua EJ, Chia KB. Distant metastases in nasopharyngeal carcinoma. *Clin Radiol* 1978;29:27-30. Available at: <https://www.ncbi.nlm.nih.gov/pubmed/624198>.
447. Lee AW, Ma BB, Ng WT, Chan AT. Management of nasopharyngeal carcinoma: current practice and future perspective. *J Clin Oncol* 2015;33:3356-3364. Available at: <https://www.ncbi.nlm.nih.gov/pubmed/26351355>.
448. Dogan S, Hedberg ML, Ferris RL, et al. Human papillomavirus and Epstein-Barr virus in nasopharyngeal carcinoma in a low-incidence population. *Head Neck* 2014;36:511-516. Available at: <https://www.ncbi.nlm.nih.gov/pubmed/23780921>.
449. Robinson M, Suh YE, Paleri V, et al. Oncogenic human papillomavirus-associated nasopharyngeal carcinoma: an observational study of correlation with ethnicity, histological subtype and outcome in a UK population. *Infect Agent Cancer* 2013;8:30. Available at: <https://www.ncbi.nlm.nih.gov/pubmed/23938045>.
450. Stenmark MH, McHugh JB, Schipper M, et al. Nonendemic HPV-positive nasopharyngeal carcinoma: association with poor prognosis. *Int J Radiat Oncol Biol Phys* 2014;88:580-588. Available at: <https://www.ncbi.nlm.nih.gov/pubmed/24521676>.
451. Chua MLK, Wee JTS, Hui EP, Chan ATC. Nasopharyngeal carcinoma. *Lancet* 2016;387:1012-1024. Available at: <https://www.ncbi.nlm.nih.gov/pubmed/26321262>.
452. Pathmanathan R, Prasad U, Sadler R, et al. Clonal proliferations of cells infected with Epstein-Barr virus in preinvasive lesions related to nasopharyngeal carcinoma. *N Engl J Med* 1995;333:693-698. Available at: <https://www.ncbi.nlm.nih.gov/pubmed/7637746>.
453. Lewis JS, Jr., Chernock RD. Human papillomavirus and Epstein Barr virus in head and neck carcinomas: suggestions for the new WHO classification. *Head Neck Pathol* 2014;8:50-58. Available at: <https://www.ncbi.nlm.nih.gov/pubmed/24595417>.
454. Banko AV, Lazarevic IB, Folic MM, et al. Characterization of the variability of Epstein-Barr virus genes in nasopharyngeal biopsies: potential predictors for carcinoma progression. *PLoS One* 2016;11:e0153498. Available at: <https://www.ncbi.nlm.nih.gov/pubmed/27071030>.
455. Gulley ML, Tang W. Laboratory assays for Epstein-Barr virus-related disease. *J Mol Diagn* 2008;10:279-292. Available at: <https://www.ncbi.nlm.nih.gov/pubmed/18556771>.
456. Zeng Z, Fan S, Zhang X, et al. Epstein-Barr virus-encoded small RNA 1 (EBER-1) could predict good prognosis in nasopharyngeal carcinoma. *Clin Transl Oncol* 2016;18:206-211. Available at: <https://www.ncbi.nlm.nih.gov/pubmed/26260913>.
457. Jeon YK, Lee BY, Kim JE, et al. Molecular characterization of Epstein-Barr virus and oncoprotein expression in nasopharyngeal carcinoma in Korea. *Head Neck* 2004;26:573-583. Available at: <https://www.ncbi.nlm.nih.gov/pubmed/15229899>.
458. Gulley ML. Molecular diagnosis of Epstein-Barr virus-related diseases. *J Mol Diagn* 2001;3:1-10. Available at: <https://www.ncbi.nlm.nih.gov/pubmed/11227065>.
459. Fung SY, Lam JW, Chan KC. Clinical utility of circulating Epstein-Barr virus DNA analysis for the management of nasopharyngeal carcinoma. *Chin Clin Oncol* 2016;5:18. Available at: <https://www.ncbi.nlm.nih.gov/pubmed/27121878>.
460. Kimura H, Ito Y, Suzuki R, Nishiyama Y. Measuring Epstein-Barr virus (EBV) load: the significance and application for

- each EBV-associated disease. *Rev Med Virol* 2008;18:305-319. Available at: <https://www.ncbi.nlm.nih.gov/pubmed/18494041>.
461. Lin JC, Wang WY, Chen KY, et al. Quantification of plasma Epstein-Barr virus DNA in patients with advanced nasopharyngeal carcinoma. *N Engl J Med* 2004;350:2461-2470. Available at: <https://www.ncbi.nlm.nih.gov/pubmed/15190138>.
462. Lin JC, Wang WY, Liang WM, et al. Long-term prognostic effects of plasma Epstein-Barr virus DNA by minor groove binder-probe real-time quantitative PCR on nasopharyngeal carcinoma patients receiving concurrent chemoradiotherapy. *Int J Radiat Oncol Biol Phys* 2007;68:1342-1348. Available at: <https://www.ncbi.nlm.nih.gov/pubmed/17449194>.
463. Prayongrat A, Chakkabat C, Kannarunimit D, et al. Prevalence and significance of plasma Epstein-Barr Virus DNA level in nasopharyngeal carcinoma. *J Radiat Res* 2017;58:509-516. Available at: <https://www.ncbi.nlm.nih.gov/pubmed/28204596>.
464. Jin YN, Yao JJ, Zhang F, et al. Is pretreatment Epstein-Barr virus DNA still associated with 6-year survival outcomes in locoregionally advanced nasopharyngeal carcinoma? *J Cancer* 2017;8:976-982. Available at: <https://www.ncbi.nlm.nih.gov/pubmed/28529609>.
465. Leung SF, Chan AT, Zee B, et al. Pretherapy quantitative measurement of circulating Epstein-Barr virus DNA is predictive of posttherapy distant failure in patients with early-stage nasopharyngeal carcinoma of undifferentiated type. *Cancer* 2003;98:288-291. Available at: <https://www.ncbi.nlm.nih.gov/pubmed/12872347>.
466. Leung SF, Chan KC, Ma BB, et al. Plasma Epstein-Barr viral DNA load at midpoint of radiotherapy course predicts outcome in advanced-stage nasopharyngeal carcinoma. *Ann Oncol* 2014;25:1204-1208. Available at: <https://www.ncbi.nlm.nih.gov/pubmed/24638904>.
467. Zhang W, Chen Y, Chen L, et al. The clinical utility of plasma Epstein-Barr virus DNA assays in nasopharyngeal carcinoma: the dawn of a new era?: a systematic review and meta-analysis of 7836 cases. *Medicine (Baltimore)* 2015;94:e845. Available at: <https://www.ncbi.nlm.nih.gov/pubmed/25997061>.
468. Liu LT, Tang LQ, Chen QY, et al. The prognostic value of plasma Epstein-Barr viral DNA and tumor response to neoadjuvant chemotherapy in advanced-stage nasopharyngeal carcinoma. *Int J Radiat Oncol Biol Phys* 2015;93:862-869. Available at: <https://www.ncbi.nlm.nih.gov/pubmed/26530755>.
469. Chan ATC, Hui EP, Ngan RKC, et al. Analysis of plasma Epstein-Barr virus DNA in nasopharyngeal cancer after chemoradiation to identify high-risk patients for adjuvant chemotherapy: a randomized controlled trial. *J Clin Oncol* 2018;JCO2018777847. Available at: <https://www.ncbi.nlm.nih.gov/pubmed/29989858>.
470. Wang WY, Twu CW, Chen HH, et al. Plasma EBV DNA clearance rate as a novel prognostic marker for metastatic/recurrent nasopharyngeal carcinoma. *Clin Cancer Res* 2010;16:1016-1024. Available at: <https://www.ncbi.nlm.nih.gov/pubmed/20103659>.
471. Chien CR, Lin HW, Yang CH, et al. High case volume of radiation oncologists is associated with better survival of nasopharyngeal carcinoma patients treated with radiotherapy: a multifactorial cohort analysis. *Clin Otolaryngol* 2011;36:558-565. Available at: <https://www.ncbi.nlm.nih.gov/pubmed/22023959>.
472. Yoshida EJ, Luu M, David JM, et al. Facility volume and survival in nasopharyngeal carcinoma. *Int J Radiat Oncol Biol Phys* 2018;100:408417. Available at: <https://www.ncbi.nlm.nih.gov/pubmed/29100787>.
473. Chan AT, Leung SF, Ngan RK, et al. Overall survival after concurrent cisplatin-radiotherapy compared with radiotherapy alone in locoregionally advanced nasopharyngeal carcinoma. *J Natl Cancer Inst* 2005;97:536539. Available at: <http://www.ncbi.nlm.nih.gov/pubmed/15812080>.
474. Lin JC, Jan JS, Hsu CY, et al. Phase III study of concurrent chemoradiotherapy versus radiotherapy alone for advanced nasopharyngeal carcinoma: positive effect on overall and progression-free survival. *J Clin Oncol* 2003;21:631-637. Available at: <https://www.ncbi.nlm.nih.gov/pubmed/12586799>.
475. Wee J, Tan EH, Tai BC, et al. Randomized trial of radiotherapy versus concurrent chemoradiotherapy followed by adjuvant chemotherapy in patients with American Joint Committee on Cancer/International Union against cancer stage III and IV nasopharyngeal cancer of the endemic variety. *J Clin Oncol* 2005;23:6730-6738. Available at: <http://www.ncbi.nlm.nih.gov/pubmed/16170180>.
476. Lee AWM, Tung SY, Ng WT, et al. A multicenter, phase 3, randomized trial of concurrent chemoradiotherapy plus adjuvant chemotherapy versus radiotherapy alone in patients with regionally advanced nasopharyngeal carcinoma: 10-year outcomes for efficacy and toxicity. *Cancer* 2017;123:4147-4157. Available at: <https://www.ncbi.nlm.nih.gov/pubmed/28662313>.
477. Chen L, Hu CS, Chen XZ, et al. Concurrent chemoradiotherapy plus adjuvant chemotherapy versus concurrent chemoradiotherapy alone in patients with locoregionally advanced nasopharyngeal carcinoma: a phase 3 multicentre randomised controlled trial. *Lancet Oncol* 2012;13:163-171. Available at: <http://www.ncbi.nlm.nih.gov/pubmed/22154591>.
478. Blanchard P, Lee A, Marguet S, et al. Chemotherapy and radiotherapy in nasopharyngeal carcinoma: an update of the MAC-NPC meta-analysis. *Lancet Oncol* 2015;16:645-655. Available at: <https://www.ncbi.nlm.nih.gov/pubmed/25957714>.
479. Ribassin-Majed L, Marguet S, Lee AWM, et al. What is the best treatment of locally advanced nasopharyngeal carcinoma? An individual patient data network meta-analysis. *J Clin Oncol* 2017;35:498-505. Available at: <https://www.ncbi.nlm.nih.gov/pubmed/27918720>.
480. Yang Q, Cao SM, Guo L, et al. Induction chemotherapy followed by concurrent chemoradiotherapy versus concurrent chemoradiotherapy alone in locoregionally advanced nasopharyngeal carcinoma: long-term results of a phase III

- multicentre randomised controlled trial. *Eur J Cancer* 2019;119:87-96. Available at: <https://www.ncbi.nlm.nih.gov/pubmed/31425966>.
481. Zhang Y, Chen L, Hu GQ, et al. Gemcitabine and cisplatin induction chemotherapy in nasopharyngeal carcinoma. *N Engl J Med* 2019;381:1124-1135. Available at: <https://www.ncbi.nlm.nih.gov/pubmed/31150573>.
 482. Chen YP, Tang LL, Yang Q, et al. Induction chemotherapy plus concurrent chemoradiotherapy in endemic nasopharyngeal carcinoma: individual patient data pooled analysis of four randomized trials. *Clin Cancer Res* 2018;24:1824-1833. Available at: <https://www.ncbi.nlm.nih.gov/pubmed/29431618>.
 483. Tan TH, Soon YY, Cheo T, et al. Induction chemotherapy for locally advanced nasopharyngeal carcinoma treated with concurrent chemoradiation: A systematic review and meta-analysis. *Radiother Oncol* 2018;129:10-17. Available at: <https://www.ncbi.nlm.nih.gov/pubmed/29555182>.
 484. Wang P, Zhang M, Ke C, Cai C. The efficacy and toxicity of induction chemotherapy plus concurrent chemoradiotherapy in locoregionally advanced nasopharyngeal carcinoma: a meta-analysis of randomized controlled trials. *Medicine (Baltimore)* 2020;99:e19360. Available at: <https://www.ncbi.nlm.nih.gov/pubmed/32150078>.
 485. Lee AWM, Ngan RKC, Ng WT, et al. NPC-0501 trial on the value of changing chemoradiotherapy sequence, replacing 5-fluorouracil with capecitabine, and altering fractionation for patients with advanced nasopharyngeal carcinoma. *Cancer* 2020;126:3674-3688. Available at: <https://www.ncbi.nlm.nih.gov/pubmed/32497261>.
 486. Chen YP, Wang YQ, Li WF, et al. Critical evaluation of the quality and recommendations of clinical practice guidelines for nasopharyngeal carcinoma. *J Natl Compr Canc Netw* 2017;15:336-344. Available at: <https://www.ncbi.nlm.nih.gov/pubmed/28275034>.
 487. Chen YP, Ismaila N, Chua MLK, et al. Chemotherapy in combination with radiotherapy for definitive-intent treatment of stage II-IVA nasopharyngeal carcinoma: CSCO and ASCO Guideline. *J Clin Oncol* 2021;39:840-859. Available at: <https://www.ncbi.nlm.nih.gov/pubmed/33405943>.
 488. Dechaphunkul T, Pruegsanusak K, Sangthawan D, Sunpaweravong P. Concurrent chemoradiotherapy with carboplatin followed by carboplatin and 5-fluorouracil in locally advanced nasopharyngeal carcinoma. *Head Neck Oncol* 2011;3:30. Available at: <http://www.ncbi.nlm.nih.gov/pubmed/21639934>.
 489. Songthong A, Chakkabat C, Kannarunimit D, Lertbutsayanukul C. Efficacy of intensity-modulated radiotherapy with concurrent carboplatin in nasopharyngeal carcinoma. *Radiol Oncol* 2015;49:155-162. Available at: <https://www.ncbi.nlm.nih.gov/pubmed/26029027>.
 490. Chitapanarux I, Lorvidhaya V, Kamnerdsupaphon P, et al. Chemoradiation comparing cisplatin versus carboplatin in locally advanced nasopharyngeal cancer: randomised, non-inferiority, open trial. *Eur J Cancer* 2007;43:1399-1406. Available at: <http://www.ncbi.nlm.nih.gov/pubmed/17467265>.
 491. Sun Y, Li WF, Chen NY, et al. Induction chemotherapy plus concurrent chemoradiotherapy versus concurrent chemoradiotherapy alone in locoregionally advanced nasopharyngeal carcinoma: a phase 3, multicentre, randomised controlled trial. *Lancet Oncol* 2016;17:1509-1520. Available at: <https://www.ncbi.nlm.nih.gov/pubmed/27686945>.
 492. Bae WK, Hwang JE, Shim HJ, et al. Phase II study of docetaxel, cisplatin, and 5-FU induction chemotherapy followed by chemoradiotherapy in locoregionally advanced nasopharyngeal cancer. *Cancer Chemother Pharmacol* 2010;65:589-595. Available at: <http://www.ncbi.nlm.nih.gov/pubmed/19830427>.
 493. Rusthoven CG, Lanning RM, Jones BL, et al. Metastatic nasopharyngeal carcinoma: Patterns of care and survival for patients receiving chemotherapy with and without local radiotherapy. *Radiother Oncol* 2017;124:139-146. Available at: <https://www.ncbi.nlm.nih.gov/pubmed/28433411>.
 494. Zhang L, Huang Y, Hong S, et al. Gemcitabine plus cisplatin versus fluorouracil plus cisplatin in recurrent or metastatic nasopharyngeal carcinoma: a multicentre, randomised, open-label, phase 3 trial. *Lancet* 2016;388:1883-1892. Available at: <https://www.ncbi.nlm.nih.gov/pubmed/27567279>.
 495. Chua GWY, Chua ET. Long-term disease-free survival of a patient with oligometastatic nasopharyngeal carcinoma treated with radiotherapy alone. *Case Rep Oncol* 2018;11:392-398. Available at: <https://www.ncbi.nlm.nih.gov/pubmed/30022942>.
 496. Ma J, Wen ZS, Lin P, et al. The results and prognosis of different treatment modalities for solitary metastatic lung tumor from nasopharyngeal carcinoma: a retrospective study of 105 cases. *Chin J Cancer* 2010;29:787-795. Available at: <https://www.ncbi.nlm.nih.gov/pubmed/20800020>.
 497. Hsieh JC, Hsu CL, Ng SH, et al. Gemcitabine plus cisplatin for patients with recurrent or metastatic nasopharyngeal carcinoma in Taiwan: a multicenter prospective Phase II trial. *Jpn J Clin Oncol* 2015;45:819-827. Available at: <https://www.ncbi.nlm.nih.gov/pubmed/26056323>.
 498. Samlowski WE, Moon J, Kuebler JP, et al. Evaluation of the combination of docetaxel/carboplatin in patients with metastatic or recurrent squamous cell carcinoma of the head and neck (SCCHN): a Southwest Oncology Group Phase II study. *Cancer Invest* 2007;25:182188. Available at: <http://www.ncbi.nlm.nih.gov/pubmed/17530488>.
 499. Gibson MK, Li Y, Murphy B, et al. Randomized phase III evaluation of cisplatin plus fluorouracil versus cisplatin plus paclitaxel in advanced head and neck cancer (E1395): an intergroup trial of the Eastern Cooperative Oncology Group. *J Clin Oncol* 2005;23:3562-3567. Available at: <http://www.ncbi.nlm.nih.gov/pubmed/15908667>.
 500. Forastiere AA, Metch B, Schuller DE, et al. Randomized comparison of cisplatin plus fluorouracil and carboplatin plus fluorouracil versus methotrexate in advanced squamous-cell carcinoma of the head and neck: a Southwest Oncology Group study. *J Clin Oncol* 1992;10:1245-1251. Available at: <http://www.ncbi.nlm.nih.gov/pubmed/1634913>.
 501. Chan ATC, Hsu M-M, Goh BC, et al. Multicenter, phase II study of cetuximab in combination with carboplatin in patients with recurrent or metastatic nasopharyngeal carcinoma. *J Clin Oncol* 2005;23:3568-3576. Available at:

- <http://www.ncbi.nlm.nih.gov/pubmed/15809453>.
502. Jin Y, Cai XY, Shi YX, et al. Comparison of five cisplatin-based regimens frequently used as the first-line protocols in metastatic nasopharyngeal carcinoma. *J Cancer Res Clin Oncol* 2012;138:1717-1725. Available at: <http://www.ncbi.nlm.nih.gov/pubmed/22684794>.
 503. Jacobs C, Lyman G, Velez-Garcia E, et al. A phase III randomized study comparing cisplatin and fluorouracil as single agents and in combination for advanced squamous cell carcinoma of the head and neck. *J Clin Oncol* 1992;10:257-263. Available at: <http://www.ncbi.nlm.nih.gov/pubmed/1732427>.
 504. Burtneess B, Goldwasser MA, Flood W, et al. Phase III randomized trial of cisplatin plus placebo compared with cisplatin plus cetuximab in metastatic/recurrent head and neck cancer: an Eastern Cooperative Oncology Group study. *J Clin Oncol* 2005;23:8646-8654. Available at: <http://www.ncbi.nlm.nih.gov/pubmed/16314626>.
 505. Grau JJ, Caballero M, Verger E, et al. Weekly paclitaxel for platinum-resistant stage IV head and neck cancer patients. *Acta Otolaryngol* 2009;129:1294-1299. Available at: <http://www.ncbi.nlm.nih.gov/pubmed/19863327>.
 506. Guardiola E, Peyrade F, Chaigneau L, et al. Results of a randomised phase II study comparing docetaxel with methotrexate in patients with recurrent head and neck cancer. *Eur J Cancer* 2004;40:2071-2076. Available at: <http://www.ncbi.nlm.nih.gov/pubmed/15341981>.
 507. Catimel G, Verweij J, Mattijssen V, et al. Docetaxel (Taxotere): an active drug for the treatment of patients with advanced squamous cell carcinoma of the head and neck. EORTC Early Clinical Trials Group. *Ann Oncol* 1994;5:533-537. Available at: <http://www.ncbi.nlm.nih.gov/pubmed/7918125>.
 508. Stewart JS, Cohen EE, Licitra L, et al. Phase III study of gefitinib compared with intravenous methotrexate for recurrent squamous cell carcinoma of the head and neck [corrected]. *J Clin Oncol* 2009;27:1864-1871. Available at: <http://www.ncbi.nlm.nih.gov/pubmed/19289630>.
 509. Fury MG, Pfister DG. Current recommendations for systemic therapy of recurrent and/or metastatic head and neck squamous cell cancer. *J Natl Compr Canc Netw* 2011;9:681-689. Available at: <http://www.ncbi.nlm.nih.gov/pubmed/21636539>.
 510. Price KA, Cohen EE. Current treatment options for metastatic head and neck cancer. *Curr Treat Options Oncol* 2012;13:35-46. Available at: <http://www.ncbi.nlm.nih.gov/pubmed/22252884>.
 511. Martinez-Trufero J, Isla D, Adansa JC, et al. Phase II study of capecitabine as palliative treatment for patients with recurrent and metastatic squamous head and neck cancer after previous platinum-based treatment. *Br J Cancer* 2010;102:1687-1691. Available at: <http://www.ncbi.nlm.nih.gov/pubmed/20485287>.
 512. Zhang L, Zhang Y, Huang P-Y, et al. Phase II clinical study of gemcitabine in the treatment of patients with advanced nasopharyngeal carcinoma after the failure of platinum-based chemotherapy. *Cancer Chemother Pharmacol* 2008;61:33-38. Available at: <http://www.ncbi.nlm.nih.gov/pubmed/17909810>.
 513. Colevas AD. Chemotherapy options for patients with metastatic or recurrent squamous cell carcinoma of the head and neck. *J Clin Oncol* 2006;24:2644-2652. Available at: <http://www.ncbi.nlm.nih.gov/pubmed/16763278>.
 514. Forastiere AA, Shank D, Neuberg D, et al. Final report of a phase II evaluation of paclitaxel in patients with advanced squamous cell carcinoma of the head and neck: an Eastern Cooperative Oncology Group trial (PA390). *Cancer* 1998;82:2270-2274. Available at: <http://www.ncbi.nlm.nih.gov/pubmed/9610709>.
 515. Hsu C, Lee SH, Ejadi S, et al. Safety and antitumor activity of pembrolizumab in patients with programmed death-ligand 1-positive nasopharyngeal carcinoma: results of the KEYNOTE-028 study. *J Clin Oncol* 2017;35:4050-4056. Available at: <https://www.ncbi.nlm.nih.gov/pubmed/28837405>.
 516. Marabelle A, Fakih M, Lopez J, et al. Association of tumour mutational burden with outcomes in patients with advanced solid tumours treated with pembrolizumab: prospective biomarker analysis of the multicohort, open-label, phase 2 KEYNOTE-158 study. *Lancet Oncol* 2020;21:1353-1365. Available at: <https://www.ncbi.nlm.nih.gov/pubmed/32919526>.
 517. Delord JP, Hollebecque A, de Boer JP, et al. An open-label, multicohort, phase I/II study to evaluate nivolumab in patients with virus-associated tumors (CheckMate 358): Efficacy and safety in recurrent or metastatic (R/M) nasopharyngeal carcinoma (NPC). [abstract]. Presented at the ASCO Annual Meeting. 6025.
 518. Ma B, Lim WT, Goh BC, et al. Antitumor activity of nivolumab in recurrent and metastatic nasopharyngeal carcinoma: an international, multicenter study of the Mayo Clinic Phase 2 Consortium (NCI-9742). *J Clin Oncol* 2018;36:1412-1418. Available at: <https://www.ncbi.nlm.nih.gov/pubmed/29584545>.
 519. Rodel RM, Steiner W, Muller RM, et al. Endoscopic laser surgery of early glottic cancer: involvement of the anterior commissure. *Head Neck* 2009;31:583-592. Available at: <http://www.ncbi.nlm.nih.gov/pubmed/19132720>.
 520. Zouhair A, Azria D, Coucke P, et al. Decreased local control following radiation therapy alone in early-stage glottic carcinoma with anterior commissure extension. *Strahlenther Onkol* 2004;180:84-90. Available at: <http://www.ncbi.nlm.nih.gov/pubmed/14762660>.
 521. Silver CE, Beitler JJ, Shaha AR, et al. Current trends in initial management of laryngeal cancer: the declining use of open surgery. *Eur Arch Otorhinolaryngol* 2009;266:1333-1352. Available at: <http://www.ncbi.nlm.nih.gov/pubmed/19597837>.
 522. Warner L, Chudasama J, Kelly CG, et al. Radiotherapy versus open surgery versus endolaryngeal surgery (with or without laser) for early laryngeal squamous cell cancer. *Cochrane Database Syst Rev* 2014;Cd002027. Available at: <https://www.ncbi.nlm.nih.gov/pubmed/25503538>.
 523. Warner L, Lee K, Homer JJ. Transoral laser microsurgery versus radiotherapy for T2 glottic squamous cell carcinoma: a systematic review of local control outcomes. *Clin Otolaryngol* 2017;42:629-636. Available at: <https://www.ncbi.nlm.nih.gov/pubmed/27863075>.

524. Mo HL, Li J, Yang X, et al. Transoral laser microsurgery versus radiotherapy for T1 glottic carcinoma: a systematic review and metaanalysis. *Lasers Med Sci* 2017;32:461-467. Available at: <https://www.ncbi.nlm.nih.gov/pubmed/27966051>.
525. Yoo J, Lacchetti C, Hammond JA, Gilbert RW. Role of endolaryngeal surgery (with or without laser) versus radiotherapy in the management of early (T1) glottic cancer: a systematic review. *Head Neck* 2014;36:1807-1819. Available at: <https://www.ncbi.nlm.nih.gov/pubmed/24115131>.
526. Semrau S, Schmidt D, Lell M, et al. Results of chemoselection with short induction chemotherapy followed by chemoradiation or surgery in the treatment of functionally inoperable carcinomas of the pharynx and larynx. *Oral Oncol* 2013;49:454-460. Available at: <https://www.ncbi.nlm.nih.gov/pubmed/23321550>.
527. Stokes WA, Jones BL, Bhatia S, et al. A comparison of overall survival for patients with T4 larynx cancer treated with surgical versus organ-preservation approaches: A National Cancer Data Base analysis. *Cancer* 2017;123:600-608. Available at: <https://www.ncbi.nlm.nih.gov/pubmed/27727461>.
528. Gowda RV, Henk JM, Mais KL, et al. Three weeks radiotherapy for T1 glottic cancer: the Christie and Royal Marsden Hospital Experience. *Radiother Oncol* 2003;68:105-111. Available at: <https://www.ncbi.nlm.nih.gov/pubmed/12972304>.
529. Katz TS, Mendenhall WM, Morris CG, et al. Malignant tumors of the nasal cavity and paranasal sinuses. *Head Neck* 2002;24:821-829. Available at: <http://www.ncbi.nlm.nih.gov/pubmed/12211046>.
530. Cohen ZR, Marmor E, Fuller GN, DeMonte F. Misdiagnosis of olfactory neuroblastoma. *Neurosurg Focus* 2002;12:e3. Available at: <http://www.ncbi.nlm.nih.gov/pubmed/16119901>.
531. Ejaz A, Wenig BM. Sinonasal undifferentiated carcinoma: clinical and pathologic features and a discussion on classification, cellular differentiation, and differential diagnosis. *Adv Anat Pathol* 2005;12:134-143. Available at: <http://www.ncbi.nlm.nih.gov/pubmed/15900114>.
532. Iezzoni JC, Mills SE. "Undifferentiated" small round cell tumors of the sinonasal tract: differential diagnosis update. *Am J Clin Pathol* 2005;124 Suppl:110-121. Available at: <http://www.ncbi.nlm.nih.gov/pubmed/16468421>.
533. Soldatova L, Campbell RG, Carrau RL, et al. Sinonasal carcinomas with neuroendocrine features: histopathological differentiation and treatment outcomes. *J Neurol Surg B Skull Base* 2016;77:456-465. Available at: <https://www.ncbi.nlm.nih.gov/pubmed/27857871>.
534. Dulguerov P, Jacobsen MS, Allal AS, et al. Nasal and paranasal sinus carcinoma: are we making progress? A series of 220 patients and a systematic review. *Cancer* 2001;92:3012-3029. Available at: <http://www.ncbi.nlm.nih.gov/pubmed/11753979>.
535. Munoz J, Kuriakose P. Antibiotic-refractory sinusitis. *JAMA* 2012;308:2399-2400. Available at: <http://www.ncbi.nlm.nih.gov/pubmed/23232896>.
536. Oprea C, Cainap C, Azoulay R, et al. Primary diffuse large B-cell non-Hodgkin lymphoma of the paranasal sinuses: a report of 14 cases. *Br J Haematol* 2005;131:468-471. Available at: <http://www.ncbi.nlm.nih.gov/pubmed/16281936>.
537. Cantu G, Bimbi G, Miceli R, et al. Lymph node metastases in malignant tumors of the paranasal sinuses: prognostic value and treatment. *Arch Otolaryngol Head Neck Surg* 2008;134:170-177. Available at: <https://www.ncbi.nlm.nih.gov/pubmed/18283160>.
538. Rawal RB, Farzal Z, Federspiel JJ, et al. Endoscopic resection of sinonasal malignancy: a systematic review and meta-analysis. *Otolaryngol Head Neck Surg* 2016;155:376-386. Available at: <https://www.ncbi.nlm.nih.gov/pubmed/27165676/>.
539. Chen NX, Chen L, Wang JL, et al. A clinical study of multimodal treatment for orbital organ preservation in locally advanced squamous cell carcinoma of the nasal cavity and paranasal sinus. *Jpn J Clin Oncol* 2016;46:727-734. Available at: <https://www.ncbi.nlm.nih.gov/pubmed/27207888>.
540. Ock CY, Keam B, Kim TM, et al. Induction chemotherapy in head and neck squamous cell carcinoma of the paranasal sinus and nasal cavity: a role in organ preservation. *Korean J Intern Med* 2016;31:570-578. Available at: <https://www.ncbi.nlm.nih.gov/pubmed/26976150>.
541. Amit M, Abdelmeguid AS, Watcherpon T, et al. Induction chemotherapy response as a guide for treatment optimization in sinonasal undifferentiated carcinoma. *J Clin Oncol* 2019;37:504-512. Available at: <https://www.ncbi.nlm.nih.gov/pubmed/30615549>.
542. Al-Mamgani A, van Rooij P, Mehilal R, et al. Combined-modality treatment improved outcome in sinonasal undifferentiated carcinoma: single-institutional experience of 21 patients and review of the literature. *Eur Arch Otorhinolaryngol* 2013;270:293-299. Available at: <http://www.ncbi.nlm.nih.gov/pubmed/22476411>.
543. Mourad WF, Hauerstock D, Shourbaji RA, et al. Trimodality management of sinonasal undifferentiated carcinoma and review of the literature. *Am J Clin Oncol* 2013;36:584-588. Available at: <http://www.ncbi.nlm.nih.gov/pubmed/22992621>.
544. Lin EM, Sparano A, Spalding A, et al. Sinonasal undifferentiated carcinoma: a 13-year experience at a single institution. *Skull Base* 2010;20:61-67. Available at: <http://www.ncbi.nlm.nih.gov/pubmed/20808529>.
545. Babin E, Rouleau V, Vedrine PO, et al. Small cell neuroendocrine carcinoma of the nasal cavity and paranasal sinuses. *J Laryngol Otol* 2006;120:289-297. Available at: <http://www.ncbi.nlm.nih.gov/pubmed/16526967>.
546. Chen AM, Daly ME, El-Sayed I, et al. Patterns of failure after combined-modality approaches incorporating radiotherapy for sinonasal undifferentiated carcinoma of the head and neck. *Int J Radiat Oncol Biol Phys* 2008;70:338-343. Available at: <http://www.ncbi.nlm.nih.gov/pubmed/18207030>.
547. Mendenhall WM, Mendenhall CM, Riggs CE, Jr., et al. Sinonasal undifferentiated carcinoma. *Am J Clin Oncol* 2006;29:27-31. Available at: <http://www.ncbi.nlm.nih.gov/pubmed/16462499>.

548. Kim BS, Vongtama R, Juillard G. Sinonasal undifferentiated carcinoma: case series and literature review. *Am J Otolaryngol* 2004;25:162-166. Available at: <http://www.ncbi.nlm.nih.gov/pubmed/15124164>.
549. Smith SR, Som P, Fahmy A, et al. A clinicopathological study of sinonasal neuroendocrine carcinoma and sinonasal undifferentiated carcinoma. *Laryngoscope* 2000;110:1617-1622. Available at: <http://www.ncbi.nlm.nih.gov/pubmed/11037813>.
550. Diaz EM, Johnigan RH, Pero C, et al. Olfactory neuroblastoma: the 22-year experience at one comprehensive cancer center. *Head Neck* 2005;27:138-149. Available at: <http://www.ncbi.nlm.nih.gov/pubmed/15654688>.
551. McLean JN, Nunley SR, Klass C, et al. Combined modality therapy of esthesioneuroblastoma. *Otolaryngol Head Neck Surg* 2007;136:998-1002. Available at: <http://www.ncbi.nlm.nih.gov/pubmed/17547995>.
552. de Gabory L, Abdulkhaleq HM, Darrouzet V, et al. Long-term results of 28 esthesioneuroblastomas managed over 35 years. *Head Neck* 2011;33:82-86. Available at: <http://www.ncbi.nlm.nih.gov/pubmed/20848423>.
553. Bachar G, Goldstein DP, Shah M, et al. Esthesioneuroblastoma: The Princess Margaret Hospital experience. *Head Neck* 2008;30:1607-1614. Available at: <http://www.ncbi.nlm.nih.gov/pubmed/18798301>.
554. Patil VM, Joshi A, Noronha V, et al. Neoadjuvant chemotherapy in locally advanced and borderline resectable nonsquamous sinonasal tumors (esthesioneuroblastoma and sinonasal tumor with neuroendocrine differentiation). *Int J Surg Oncol* 2016;2016:6923730. Available at: <https://www.ncbi.nlm.nih.gov/pubmed/26955484>.
555. Resto VA, Eisele DW, Forastiere A, et al. Esthesioneuroblastoma: the Johns Hopkins experience. *Head Neck* 2000;22:550-558. Available at: <https://www.ncbi.nlm.nih.gov/pubmed/10941155>.
556. Dirix P, Nuyts S, Geussens Y, et al. Malignancies of the nasal cavity and paranasal sinuses: long-term outcome with conventional or threedimensional conformal radiotherapy. *Int J Radiat Oncol Biol Phys* 2007;69:1042-1050. Available at: <http://www.ncbi.nlm.nih.gov/pubmed/17570610>.
557. Hoppe BS, Stegman LD, Zelefsky MJ, et al. Treatment of nasal cavity and paranasal sinus cancer with modern radiotherapy techniques in the postoperative setting--the MSKCC experience. *Int J Radiat Oncol Biol Phys* 2007;67:691-702. Available at: <http://www.ncbi.nlm.nih.gov/pubmed/17161557>.
558. Chen AM, Daly ME, Bucci MK, et al. Carcinomas of the paranasal sinuses and nasal cavity treated with radiotherapy at a single institution over five decades: are we making improvement? *Int J Radiat Oncol Biol Phys* 2007;69:141-147. Available at: <http://www.ncbi.nlm.nih.gov/pubmed/17459609>.
559. Porceddu S, Martin J, Shanker G, et al. Paranasal sinus tumors: Peter MacCallum Cancer Institute experience. *Head Neck* 2004;26:322330. Available at: <http://www.ncbi.nlm.nih.gov/pubmed/15054735>.
560. Al-Mamgani A, Monserez D, Rooij P, et al. Highly-conformal intensitymodulated radiotherapy reduced toxicity without jeopardizing outcome in patients with paranasal sinus cancer treated by surgery and radiotherapy or (chemo)radiation. *Oral Oncol* 2012;48:905-911. Available at: <http://www.ncbi.nlm.nih.gov/pubmed/22584070>.
561. Dirix P, Vanstraelen B, Jorissen M, et al. Intensity-modulated radiotherapy for sinonasal cancer: improved outcome compared to conventional radiotherapy. *Int J Radiat Oncol Biol Phys* 2010;78:9981004. Available at: <http://www.ncbi.nlm.nih.gov/pubmed/20338694>.
562. Hoppe BS, Nelson CJ, Gomez DR, et al. Unresectable carcinoma of the paranasal sinuses: outcomes and toxicities. *Int J Radiat Oncol Biol Phys* 2008;72:763-769. Available at: <http://www.ncbi.nlm.nih.gov/pubmed/18395361>.
563. Hoppe BS, Wolden SL, Zelefsky MJ, et al. Postoperative intensitymodulated radiation therapy for cancers of the paranasal sinuses, nasal cavity, and lacrimal glands: technique, early outcomes, and toxicity. *Head Neck* 2008;30:925-932. Available at: <http://www.ncbi.nlm.nih.gov/pubmed/18302261>.
564. Magrini SM, Buglione M, Corvo R, et al. Cetuximab and radiotherapy versus cisplatin and radiotherapy for locally advanced head and neck cancer: a randomized phase II trial. *J Clin Oncol* 2016;34:427-435. Available at: <https://www.ncbi.nlm.nih.gov/pubmed/26644536>.
565. Suntharalingam M, Haas ML, Conley BA, et al. The use of carboplatin and paclitaxel with daily radiotherapy in patients with locally advanced squamous cell carcinomas of the head and neck. *Int J Radiat Oncol Biol Phys* 2000;47:49-56. Available at: <https://www.ncbi.nlm.nih.gov/pubmed/10758304>.
566. Beckmann GK, Hoppe F, Pfreundner L, Flentje MP. Hyperfractionated accelerated radiotherapy in combination with weekly cisplatin for locally advanced head and neck cancer. *Head Neck* 2005;27:36-43. Available at: <https://www.ncbi.nlm.nih.gov/pubmed/15459918>.
567. Medina JA, Rueda A, de Pasos AS, et al. A phase II study of concomitant boost radiation plus concurrent weekly cisplatin for locally advanced unresectable head and neck carcinomas. *Radiother Oncol* 2006;79:34-38. Available at: <https://www.ncbi.nlm.nih.gov/pubmed/16626826>.
568. Garden AS, Harris J, Vokes EE, et al. Preliminary results of Radiation Therapy Oncology Group 97-03: a randomized phase II trial of concurrent radiation and chemotherapy for advanced squamous cell carcinomas of the head and neck. *J Clin Oncol* 2004;22:2856-2864. Available at: <http://www.ncbi.nlm.nih.gov/pubmed/15254053>.
569. Taylor SG, Murthy AK, Vannetzel JM, et al. Randomized comparison of neoadjuvant cisplatin and fluorouracil infusion followed by concomitant versus concomitant treatment in advanced head and neck cancer. *J Clin Oncol* 1994;12:385-395. Available at: <https://www.ncbi.nlm.nih.gov/pubmed/8113846>.
570. Sun XS, Michel C, Babin E, et al. Approach to oligometastatic disease in head and neck cancer, on behalf of the GORTEC. *Future Oncol* 2018;14:877-889. Available at: <https://www.ncbi.nlm.nih.gov/pubmed/29578359>.
571. Bonomo P, Greto D, Desideri I, et al. Clinical outcome of stereotactic body radiotherapy for lung-only oligometastatic head and neck squamous cell carcinoma: Is the deferral of systemic therapy a potential goal? *Oral Oncol* 2019;93:1-7. Available at: <https://www.ncbi.nlm.nih.gov/pubmed/31109688>.

572. Bates JE, De Leo AN, Morris CG, et al. Oligometastatic squamous cell carcinoma of the head and neck treated with stereotactic body ablative radiotherapy: single-institution outcomes. *Head Neck* 2019;41:2309-2314. Available at: <https://www.ncbi.nlm.nih.gov/pubmed/30788878>.
573. Molin Y, Fayette J. Current chemotherapies for recurrent/metastatic head and neck cancer. *Anticancer Drugs* 2011;22:621-625. Available at: <http://www.ncbi.nlm.nih.gov/pubmed/21131821>.
574. Hoffmann TK. Systemic therapy strategies for head-neck carcinomas: Current status. *GMS Curr Top Otorhinolaryngol Head Neck Surg* 2012;11:Doc03. Available at: <http://www.ncbi.nlm.nih.gov/pubmed/23320055>.
575. Browman GP, Cronin L. Standard chemotherapy in squamous cell head and neck cancer: what we have learned from randomized trials. *Semin Oncol* 1994;21:311-319. Available at: <http://www.ncbi.nlm.nih.gov/pubmed/7516093>.
576. Clavel M, Vermorken JB, Cognetti F, et al. Randomized comparison of cisplatin, methotrexate, bleomycin and vincristine (CABO) versus cisplatin and 5-fluorouracil (CF) versus cisplatin (C) in recurrent or metastatic squamous cell carcinoma of the head and neck. A phase III study of the EORTC Head and Neck Cancer Cooperative Group. *Ann Oncol* 1994;5:521-526. Available at: <http://www.ncbi.nlm.nih.gov/pubmed/7522527>.
577. Vermorken JB, Mesia R, Rivera F, et al. Platinum-based chemotherapy plus cetuximab in head and neck cancer. *N Engl J Med* 2008;359:1116-1127. Available at: <http://www.ncbi.nlm.nih.gov/pubmed/18784101>.
578. Burtneß B, Harrington KJ, Greil R, et al. Pembrolizumab alone or with chemotherapy versus cetuximab with chemotherapy for recurrent or metastatic squamous cell carcinoma of the head and neck (KEYNOTE048): a randomised, open-label, phase 3 study. *Lancet* 2019;394:1915-1928. Available at: <https://www.ncbi.nlm.nih.gov/pubmed/31679945>.
579. Cohen EEW, Soulieres D, Le Tourneau C, et al. Pembrolizumab versus methotrexate, docetaxel, or cetuximab for recurrent or metastatic head-and-neck squamous cell carcinoma (KEYNOTE-040): a randomised, open-label, phase 3 study. *Lancet* 2019;393:156-167. Available at: <https://www.ncbi.nlm.nih.gov/pubmed/30509740>.
580. Ferris RL, Blumenschein G, Jr., Fayette J, et al. Nivolumab for recurrent squamous-cell carcinoma of the head and neck. *N Engl J Med* 2016;375:1856-1867. Available at: <https://www.ncbi.nlm.nih.gov/pubmed/27718784>.
581. Bossi P, Miceli R, Locati LD, et al. A randomized, phase 2 study of cetuximab plus cisplatin with or without paclitaxel for the first-line treatment of patients with recurrent and/or metastatic squamous cell carcinoma of the head and neck. *Ann Oncol* 2017;28:2820-2826. Available at: <https://www.ncbi.nlm.nih.gov/pubmed/28950305>.
582. Guigay J, Fayette J, Dillies A-F, et al. Cetuximab, docetaxel, and cisplatin (TPEX) as first-line treatment in patients with recurrent or metastatic (R/M) squamous cell carcinoma of the head and neck (SCCHN): Final results of phase II trial GORTEC 2008-03 [abstract]. *J Clin Oncol* 2012;30(Suppl 15):Abstract 5505. Available at: http://meeting.ascopubs.org/cgi/content/abstract/30/15_suppl/5505.
583. Herbst RS, Arquette M, Shin DM, et al. Phase II multicenter study of the epidermal growth factor receptor antibody cetuximab and cisplatin for recurrent and refractory squamous cell carcinoma of the head and neck. *J Clin Oncol* 2005;23:5578-5587. Available at: <http://www.ncbi.nlm.nih.gov/pubmed/16009949>.
584. Tahara M, Kiyota N, Yokota T, et al. Phase II trial of combination treatment with paclitaxel, carboplatin and cetuximab (PCE) as first-line treatment in patients with recurrent and/or metastatic squamous cell carcinoma of the head and neck (CSPOR-HN02). *Ann Oncol* 2018;29:1004-1009. Available at: <https://www.ncbi.nlm.nih.gov/pubmed/29408977>.
585. Haigentz M, Jr., Hartl DM, Silver CE, et al. Distant metastases from head and neck squamous cell carcinoma. Part III. Treatment. *Oral Oncol* 2012;48:787-793. Available at: <http://www.ncbi.nlm.nih.gov/pubmed/22516376>.
586. Vermorken JB, Trigo J, Hitt R, et al. Open-label, uncontrolled, multicenter phase II study to evaluate the efficacy and toxicity of cetuximab as a single agent in patients with recurrent and/or metastatic squamous cell carcinoma of the head and neck who failed to respond to platinum-based therapy. *J Clin Oncol* 2007;25:2171-2177. Available at: <http://www.ncbi.nlm.nih.gov/pubmed/17538161>.
587. Janot F, de Raucourt D, Benhamou E, et al. Randomized trial of postoperative reirradiation combined with chemotherapy after salvage surgery compared with salvage surgery alone in head and neck carcinoma. *J Clin Oncol* 2008;26:5518-5523. Available at: <https://www.ncbi.nlm.nih.gov/pubmed/18936479>.
588. Vargo JA, Kubicek GJ, Ferris RL, et al. Adjuvant stereotactic body radiotherapy +/-cetuximab following salvage surgery in previously irradiated head and neck cancer. *Laryngoscope* 2014;124:1579-1584. Available at: <http://www.ncbi.nlm.nih.gov/pubmed/24123056>.
589. Takiar V, Garden AS, Ma D, et al. Reirradiation of head and neck cancers with intensity modulated radiation therapy: outcomes and analyses. *Int J Radiat Oncol Biol Phys* 2016;95:1117-1131. Available at: <https://www.ncbi.nlm.nih.gov/pubmed/27354127>.
590. Ward MC, Lee NY, Caudell JJ, et al. A competing risk nomogram to predict severe late toxicity after modern re-irradiation for squamous carcinoma of the head and neck. *Oral Oncol* 2019;90:80-86. Available at: <https://www.ncbi.nlm.nih.gov/pubmed/30846182>.
591. Kyrgias G, Hajjiannou J, Tolia M, et al. Intraoperative radiation therapy (IORT) in head and neck cancer: A systematic review. *Medicine (Baltimore)* 2016;95:e5035. Available at: <https://www.ncbi.nlm.nih.gov/pubmed/27977569>.
592. Tagliaferri L, Bussu F, Fionda B, et al. Perioperative HDR brachytherapy for reirradiation in head and neck recurrences: singleinstitution experience and systematic review. *Tumori* 2017;103:516-524. Available at: <https://www.ncbi.nlm.nih.gov/pubmed/28291904>.
593. Münter MW, Köppen U, Ramuscak A, et al. Intraoperative radiotherapy (IORT) in the treatment of head and neck cancer. *2015* 2015;4:178-181. Available at: <http://tcr.amegroups.com/article/view/4242>.
594. Strojjan P, Corry J, Eisbruch A, et al. Recurrent and second primary squamous cell carcinoma of the head and neck: when and how to reirradiate. *Head Neck* 2015;37:134-150. Available at: <https://www.ncbi.nlm.nih.gov/pubmed/24481720>.

595. Tanvetyanon T, Padhya T, McCaffrey J, et al. Prognostic factors for survival after salvage reirradiation of head and neck cancer. *J Clin Oncol* 2009;27:1983-1991. Available at: <https://www.ncbi.nlm.nih.gov/pubmed/19289616>.
596. Lee JY, Suresh K, Nguyen R, et al. Predictors of severe long-term toxicity after re-irradiation for head and neck cancer. *Oral Oncol* 2016;60:32-40. Available at: <https://www.ncbi.nlm.nih.gov/pubmed/27531870>.
597. Ward MC, Riaz N, Caudell JJ, et al. Refining patient selection for reirradiation of head and neck squamous carcinoma in the IMRT era: a multi-institution cohort study by the MIRI Collaborative. *Int J Radiat Oncol Biol Phys* 2018;100:586-594. Available at: <https://www.ncbi.nlm.nih.gov/pubmed/28865925>.
598. Stoiber EM, Schwarz M, Debus J, et al. Regional cumulative maximum dose to the spinal cord in head-and-neck cancer: considerations for re-irradiation. *Radiother Oncol* 2013;106:96-100. Available at: <https://www.ncbi.nlm.nih.gov/pubmed/23260860>.
599. Nieder C, Grosu AL, Andratschke NH, Molls M. Update of human spinal cord reirradiation tolerance based on additional data from 38 patients. *Int J Radiat Oncol Biol Phys* 2006;66:1446-1449. Available at: <https://www.ncbi.nlm.nih.gov/pubmed/17084560>.
600. Phan J, Sio TT, Nguyen TP, et al. Reirradiation of head and neck cancers with proton therapy: outcomes and analyses. *Int J Radiat Oncol Biol Phys* 2016;96:30-41. Available at: <https://www.ncbi.nlm.nih.gov/pubmed/27325480>.
601. Romesser PB, Cahlon O, Scher ED, et al. Proton beam reirradiation for recurrent head and neck cancer: multi-institutional report on feasibility and early outcomes. *Int J Radiat Oncol Biol Phys* 2016;95:386-395. Available at: <https://www.ncbi.nlm.nih.gov/pubmed/27084656>.
602. Verma V, Rwigema JM, Malyapa RS, et al. Systematic assessment of clinical outcomes and toxicities of proton radiotherapy for reirradiation. *Radiother Oncol* 2017;125:21-30. Available at: <https://www.ncbi.nlm.nih.gov/pubmed/28941560>.
603. Caudell JJ, Ward MC, Riaz N, et al. Volume, dose, and fractionation considerations for IMRT-based reirradiation in head and neck cancer: a multi-institution analysis. *Int J Radiat Oncol Biol Phys* 2018;100:606-617. Available at: <https://www.ncbi.nlm.nih.gov/pubmed/29413274>.
604. Nivolumab [package insert]. Bristol-Myers Squibb Company: Princeton, NJ; 2021. Available at:
605. Seiwert TY, Burtness B, Mehra R, et al. Safety and clinical activity of pembrolizumab for treatment of recurrent or metastatic squamous cell carcinoma of the head and neck (KEYNOTE-012): an open-label, multicentre, phase 1b trial. *Lancet Oncol* 2016;17:956-965. Available at: <https://www.ncbi.nlm.nih.gov/pubmed/27247226>.
606. Chow LQ, Haddad R, Gupta S, et al. Antitumor activity of pembrolizumab in biomarker-unselected patients with recurrent and/or metastatic head and neck squamous cell carcinoma: results from the phase Ib KEYNOTE-012 expansion cohort. *J Clin Oncol* 2016;34:3838-3845. Available at: <https://www.ncbi.nlm.nih.gov/pubmed/27646946>.
607. Mehra R, Seiwert TY, Gupta S, et al. Efficacy and safety of pembrolizumab in recurrent/metastatic head and neck squamous cell carcinoma: pooled analyses after long-term follow-up in KEYNOTE-012. *Br J Cancer* 2018;119:153-159. Available at: <https://www.ncbi.nlm.nih.gov/pubmed/29955135>.
608. Pembrolizumab [package insert]. Merck & Co., Inc.: Whitehouse Station, NJ; 2020. Available at:
609. Marabelle A, Le DT, Ascierto PA, et al. Efficacy of pembrolizumab in patients with noncolorectal high microsatellite instability/mismatch repair-deficient cancer: results from the phase II KEYNOTE-158 study. *J Clin Oncol* 2020;38:1-10. Available at: <https://www.ncbi.nlm.nih.gov/pubmed/31682550>.
610. Bauml J, Seiwert TY, Pfister DG, et al. Pembrolizumab for platinum- and cetuximab-refractory head and neck cancer: results from a single-arm, phase II study. *J Clin Oncol* 2017;35:1542-1549. Available at: <https://www.ncbi.nlm.nih.gov/pubmed/28328302>.
611. Machiels JP, Haddad RI, Fayette J, et al. Afatinib versus methotrexate as second-line treatment in patients with recurrent or metastatic squamous-cell carcinoma of the head and neck progressing on or after platinum-based therapy (LUX-Head & Neck 1): an open-label, randomised phase 3 trial. *Lancet Oncol* 2015;16:583-594. Available at: <https://www.ncbi.nlm.nih.gov/pubmed/25892145>.
612. Seiwert TY, Fayette J, Cupissol D, et al. A randomized, phase II study of afatinib versus cetuximab in metastatic or recurrent squamous cell carcinoma of the head and neck. *Ann Oncol* 2014;25:1813-1820. Available at: <https://www.ncbi.nlm.nih.gov/pubmed/24928832>.
613. Roh JL, Kim JS, Lee JH, et al. Utility of combined (18)Ffluorodeoxyglucose-positron emission tomography and computed tomography in patients with cervical metastases from unknown primary tumors. *Oral Oncol* 2009;45:218-224. Available at: <https://www.ncbi.nlm.nih.gov/pubmed/18804404>.
614. Hohenstein NA, Chan JW, Wu SY, et al. Diagnosis, staging, radiation treatment response assessment, and outcome prognostication of head and neck cancers using PET imaging: a systematic review. *PET Clin* 2020;15:65-75. Available at: <https://www.ncbi.nlm.nih.gov/pubmed/31735303>.
615. Furniss CS, McClean MD, Smith JF, et al. Human papillomavirus 16 and head and neck squamous cell carcinoma. *Int J Cancer* 2007;120:2386-2392. Available at: <http://www.ncbi.nlm.nih.gov/pubmed/17315185>.
616. Fakhry C, Gillison ML. Clinical implications of human papillomavirus in head and neck cancers. *J Clin Oncol* 2006;24:2606-2611. Available at: <http://www.ncbi.nlm.nih.gov/pubmed/16763272>.
617. Loughrey M, Trivett M, Lade S, et al. Diagnostic application of Epstein-Barr virus-encoded RNA in situ hybridisation. *Pathology* 2004;36:301-308. Available at: <http://www.ncbi.nlm.nih.gov/pubmed/15370127>.
618. Yap Y-Y, Hassan S, Chan M, et al. Epstein-Barr virus DNA detection in the diagnosis of nasopharyngeal carcinoma. *Otolaryngol Head Neck Surg* 2007;136:986-991. Available at: <http://www.ncbi.nlm.nih.gov/pubmed/17547993>.
619. Boscolo-Rizzo P, Schroeder L, Romeo S, Pawlita M. The prevalence of human papillomavirus in squamous cell

- carcinoma of unknown primary site metastatic to neck lymph nodes: a systematic review. *Clin Exp Metastasis* 2015;32:835-845. Available at: <https://www.ncbi.nlm.nih.gov/pubmed/26358913>.
620. Bussu F, Sali M, Gallus R, et al. HPV and EBV infections in neck metastases from occult primary squamous cell carcinoma: another virus-related neoplastic disease in the head and neck region. *Ann Surg Oncol* 2015;22 Suppl 3:S979-984. Available at: <https://www.ncbi.nlm.nih.gov/pubmed/26286196>.
621. Frank SJ, Rosenthal DI, Petsuksiri J, et al. Intensity-modulated radiotherapy for cervical node squamous cell carcinoma metastases from unknown head-and-neck primary site: M. D. Anderson Cancer Center outcomes and patterns of failure. *Int J Radiat Oncol Biol Phys* 2010;78:1005-1010. Available at: <https://www.ncbi.nlm.nih.gov/pubmed/20207504>.
622. Svajdler M, Jr., Kaspirkova J, Hadravsky L, et al. Origin of cystic squamous cell carcinoma metastases in head and neck lymph nodes: addition of EBV testing improves diagnostic accuracy. *Pathol Res Pract* 2016;212:524-531. Available at: <https://www.ncbi.nlm.nih.gov/pubmed/27013059>.
623. Spiro RH. Salivary neoplasms: overview of a 35-year experience with 2,807 patients. *Head Neck Surg* 1986;8:177-184. Available at: <http://www.ncbi.nlm.nih.gov/pubmed/3744850>.
624. Bron LP, Traynor SJ, McNeil EB, O'Brien CJ. Primary and metastatic cancer of the parotid: comparison of clinical behavior in 232 cases. *Laryngoscope* 2003;113:1070-1075. Available at: <http://www.ncbi.nlm.nih.gov/pubmed/12782825>.
625. Nagliati M, Bolner A, Vanoni V, et al. Surgery and radiotherapy in the treatment of malignant parotid tumors: a retrospective multicenter study. *Tumori* 2009;95:442-448. Available at: <http://www.ncbi.nlm.nih.gov/pubmed/19856654>.
626. Garden AS, Weber RS, Morrison WH, et al. The influence of positive margins and nerve invasion in adenoid cystic carcinoma of the head and neck treated with surgery and radiation. *Int J Radiat Oncol Biol Phys* 1995;32:619-626. Available at: <http://www.ncbi.nlm.nih.gov/pubmed/7790247>.
627. Bell RB, Dierks EJ, Homer L, Potter BE. Management and outcome of patients with malignant salivary gland tumors. *J Oral Maxillofac Surg* 2005;63:917-928. Available at: <http://www.ncbi.nlm.nih.gov/pubmed/16003616>.
628. Copelli C, Bianchi B, Ferrari S, et al. Malignant tumors of intraoral minor salivary glands. *Oral Oncol* 2008;44:658-663. Available at: <http://www.ncbi.nlm.nih.gov/pubmed/17996484>.
629. Vander Poorten V, Bradley PJ, Takes RP, et al. Diagnosis and management of parotid carcinoma with a special focus on recent advances in molecular biology. *Head Neck* 2012;34:429-440. Available at: <http://www.ncbi.nlm.nih.gov/pubmed/21618326>.
630. Timoshchuk MA, Dekker P, Hippe DS, et al. The efficacy of neutron radiation therapy in treating salivary gland malignancies. *Oral Oncol* 2019;88:51-57. Available at: <https://www.ncbi.nlm.nih.gov/pubmed/30616797>.
631. Laramore GE, Krall JM, Griffin TW, et al. Neutron versus photon irradiation for unresectable salivary gland tumors: final report of an RTOG/MRC randomized clinical trial. Radiation Therapy Oncology Group. Medical Research Council. *Int J Radiat Oncol Biol Phys* 1993;27:235-240. Available at: <http://www.ncbi.nlm.nih.gov/pubmed/8407397>.
632. Stannard C, Vernimmen F, Carrara H, et al. Malignant salivary gland tumours: can fast neutron therapy results point the way to carbon ion therapy? *Radiother Oncol* 2013;109:262-268. Available at: <http://www.ncbi.nlm.nih.gov/pubmed/24044797>.
633. Cederblad L, Johansson S, Enblad G, et al. Cancer of the parotid gland; long-term follow-up. A single centre experience on recurrence and survival. *Acta Oncol* 2009;48:549-555. Available at: <http://www.ncbi.nlm.nih.gov/pubmed/19140053>.
634. Eppsteiner RW, Fowlkes JW, Anderson CM, et al. Aggressive salivary malignancies at early stage: outcomes and implications for treatment. *Ann Otol Rhinol Laryngol* 2017;126:525-529. Available at: <https://www.ncbi.nlm.nih.gov/pubmed/28474964>.
635. Terhaard CH, Lubsen H, Rasch CR, et al. The role of radiotherapy in the treatment of malignant salivary gland tumors. *Int J Radiat Oncol Biol Phys* 2005;61:103-111. Available at: <https://www.ncbi.nlm.nih.gov/pubmed/15629600>.
636. Tanvetyanon T, Qin D, Padhya T, et al. Outcomes of postoperative concurrent chemoradiotherapy for locally advanced major salivary gland carcinoma. *Arch Otolaryngol Head Neck Surg* 2009;135:687-692. Available at: <http://www.ncbi.nlm.nih.gov/pubmed/19620591>.
637. Williams L, Thompson LD, Seethala RR, et al. Salivary duct carcinoma: the predominance of apocrine morphology, prevalence of histologic variants, and androgen receptor expression. *Am J Surg Pathol* 2015;39:705-713. Available at: <https://www.ncbi.nlm.nih.gov/pubmed/25871467>.
638. Udager AM, Chiosea SI. Salivary duct carcinoma: an update on morphologic mimics and diagnostic use of androgen receptor immunohistochemistry. *Head Neck Pathol* 2017;11:288-294. Available at: <https://www.ncbi.nlm.nih.gov/pubmed/28321773>.
639. Simpson RH. Salivary duct carcinoma: new developments-morphological variants including pure in situ high grade lesions; proposed molecular classification. *Head Neck Pathol* 2013;7 Suppl 1:S48-58. Available at: <https://www.ncbi.nlm.nih.gov/pubmed/23821208>.
640. Fan CY, Wang J, Barnes EL. Expression of androgen receptor and prostatic specific markers in salivary duct carcinoma: an immunohistochemical analysis of 13 cases and review of the literature. *Am J Surg Pathol* 2000;24:579-586. Available at: <https://www.ncbi.nlm.nih.gov/pubmed/10757407/>.
641. Schmitt NC, Kang H, Sharma A. Salivary duct carcinoma: an aggressive salivary gland malignancy with opportunities for targeted therapy. *Oral Oncol* 2017;74:40-48. Available at: <https://www.ncbi.nlm.nih.gov/pubmed/29103750>.
642. Boon E, van Boxtel W, Buter J, et al. Androgen deprivation therapy for androgen receptor-positive advanced salivary duct carcinoma: a nationwide case series of 35 patients in the Netherlands. *Head Neck* 2018;40:605-613. Available at: <https://www.ncbi.nlm.nih.gov/pubmed/29272069>.

643. Yamamoto N, Minami S, Fujii M. Clinicopathologic study of salivary duct carcinoma and the efficacy of androgen deprivation therapy. *Am J Otolaryngol* 2014;35:731-735. Available at: <https://www.ncbi.nlm.nih.gov/pubmed/25087467>.
644. Fushimi C, Tada Y, Takahashi H, et al. A prospective phase II study of combined androgen blockade in patients with androgen receptorpositive metastatic or locally advanced unresectable salivary gland carcinoma. *Ann Oncol* 2018;29:979-984. Available at: <https://www.ncbi.nlm.nih.gov/pubmed/29211833>.
645. Drilon A, Laetsch TW, Kummar S, et al. Efficacy of larotrectinib in TRK fusion-positive cancers in adults and children. *N Engl J Med* 2018;378:731-739. Available at: <https://www.ncbi.nlm.nih.gov/pubmed/29466156>.
646. Hong DS, Bauer TM, Lee JJ, et al. Larotrectinib in adult patients with solid tumours: a multi-centre, open-label, phase I dose-escalation study. *Ann Oncol* 2019;30:325-331. Available at: <https://www.ncbi.nlm.nih.gov/pubmed/30624546>.
647. Doebele RC, Drilon A, Paz-Ares L, et al. Entrectinib in patients with advanced or metastatic NTRK fusion-positive solid tumours: integrated analysis of three phase 1-2 trials. *Lancet Oncol* 2020;21:271-282. Available at: <https://www.ncbi.nlm.nih.gov/pubmed/31838007>.
648. Gilbert MR, Sharma A, Schmitt NC, et al. A 20-year review of 75 cases of salivary duct carcinoma. *JAMA Otolaryngol Head Neck Surg* 2016;142:489-495. Available at: <https://www.ncbi.nlm.nih.gov/pubmed/26939990>.
649. Thorpe LM, Schrock AB, Erlich RL, et al. Significant and durable clinical benefit from trastuzumab in 2 patients with HER2-amplified salivary gland cancer and a review of the literature. *Head Neck* 2017;39:E40-e44. Available at: <https://www.ncbi.nlm.nih.gov/pubmed/28006087>.
650. Correa TS, Matos GDR, Segura M, Dos Anjos CH. Second-line treatment of HER2-positive salivary gland tumor: adotrastuzumab emtansine (T-DM1) after progression on trastuzumab. *Case Rep Oncol* 2018;11:252-257. Available at: <https://www.ncbi.nlm.nih.gov/pubmed/29867432>.
651. Jhaveri KL, Wang XV, Makker V, et al. Ado-trastuzumab emtansine (T-DM1) in patients with HER2-amplified tumors excluding breast and gastric/gastroesophageal junction (GEJ) adenocarcinomas: results from the NCI-MATCH trial (EAY131) subprotocol Q. *Ann Oncol* 2019;30:18211830. Available at: <https://www.ncbi.nlm.nih.gov/pubmed/31504139>.
652. Takahashi H, Tada Y, Saotome T, et al. Phase II trial of trastuzumab and docetaxel in patients with human epidermal growth factor receptor 2positive salivary duct carcinoma. *J Clin Oncol* 2019;37:125-134. Available at: <https://www.ncbi.nlm.nih.gov/pubmed/30452336>.
653. Kurzrock R, Bowles DW, Kang H, et al. Targeted therapy for advanced salivary gland carcinoma based on molecular profiling: results from MyPathway, a phase IIa multiple basket study. *Ann Oncol* 2020;31:412-421. Available at: <https://www.ncbi.nlm.nih.gov/pubmed/32067683>.
654. Skalova A. Mammary analogue secretory carcinoma of salivary gland origin: an update and expanded morphologic and immunohistochemical spectrum of recently described entity. *Head Neck Pathol* 2013;7 Suppl 1:S30-36. Available at: <https://www.ncbi.nlm.nih.gov/pubmed/23821207>.
655. Debaere D, Vander Poorten V, Nuyts S, et al. Cyclophosphamide, doxorubicin, and cisplatin in advanced salivary gland cancer. *B-ENT* 2011;7:1-6. Available at: <http://www.ncbi.nlm.nih.gov/pubmed/21563549>.
656. Licitra L, Cavina R, Grandi C, et al. Cisplatin, doxorubicin and cyclophosphamide in advanced salivary gland carcinoma. A phase II trial of 22 patients. *Ann Oncol* 1996;7:640-642. Available at: <http://www.ncbi.nlm.nih.gov/pubmed/8879381>.
657. Airoidi M, Pedani F, Succo G, et al. Phase II randomized trial comparing vinorelbine versus vinorelbine plus cisplatin in patients with recurrent salivary gland malignancies. *Cancer* 2001;91:541-547. Available at: <http://www.ncbi.nlm.nih.gov/pubmed/11169936>.
658. Locati LD, Cavalieri S, Bergamini C, et al. Phase II trial with axitinib in recurrent and/or metastatic salivary gland cancers of the upper aerodigestive tract. *Head Neck* 2019;41:3670-3676. Available at: <https://www.ncbi.nlm.nih.gov/pubmed/31355973>.
659. Thomson DJ, Silva P, Denton K, et al. Phase II trial of sorafenib in advanced salivary adenoid cystic carcinoma of the head and neck. *Head Neck* 2015;37:182-187. Available at: <https://www.ncbi.nlm.nih.gov/pubmed/24346857>.
660. Chau NG, Hotte SJ, Chen EX, et al. A phase II study of sunitinib in recurrent and/or metastatic adenoid cystic carcinoma (ACC) of the salivary glands: current progress and challenges in evaluating molecularly targeted agents in ACC. *Ann Oncol* 2012;23:1562-1570. Available at: <https://www.ncbi.nlm.nih.gov/pubmed/22080184>.
661. Keam B, Kim SB, Shin SH, et al. Phase 2 study of dovitinib in patients with metastatic or unresectable adenoid cystic carcinoma. *Cancer* 2015;121:2612-2617. Available at: <https://www.ncbi.nlm.nih.gov/pubmed/25903089>.
662. Tchekmedyan V, Sherman EJ, Dunn L, et al. Phase II study of lenvatinib in patients with progressive, recurrent or metastatic adenoid cystic carcinoma. *J Clin Oncol* 2019;37:1529-1537. Available at: <https://www.ncbi.nlm.nih.gov/pubmed/30939095>.
663. Locati LD, Galbiati D, Calareso G, et al. Patients with adenoid cystic carcinomas of the salivary glands treated with lenvatinib: activity and quality of life. *Cancer* 2020;126:1888-1894. Available at: <https://www.ncbi.nlm.nih.gov/pubmed/32031693>.
664. Marcus DM, Marcus RP, Prabhu RS, et al. Rising incidence of mucosal melanoma of the head and neck in the United States. *J Skin Cancer* 2012;2012:231693. Available at: <http://www.ncbi.nlm.nih.gov/pubmed/23251803>.
665. McLaughlin CC, Wu XC, Jemal A, et al. Incidence of noncutaneous melanomas in the U.S. *Cancer* 2005;103:1000-1007. Available at: <http://www.ncbi.nlm.nih.gov/pubmed/15651058>.
666. Chang AE, Karnell LH, Menck HR. The National Cancer Data Base report on cutaneous and noncutaneous melanoma: a summary of 84,836 cases from the past decade. The American College of Surgeons Commission on Cancer and the American Cancer Society. *Cancer* 1998;83:1664-1678. Available at: <http://www.ncbi.nlm.nih.gov/pubmed/9781962>.
667. Bachar G, Loh KS, O'Sullivan B, et al. Mucosal melanomas of the head and neck: experience of the Princess Margaret

- Hospital. *Head Neck* 2008;30:1325-1331. Available at: <http://www.ncbi.nlm.nih.gov/pubmed/18704964>.
668. McLean N, Tighiouart M, Muller S. Primary mucosal melanoma of the head and neck. Comparison of clinical presentation and histopathologic features of oral and sinonasal melanoma. *Oral Oncol* 2008;44:1039-1046. Available at: <http://www.ncbi.nlm.nih.gov/pubmed/18396446>.
669. Patel SG, Prasad ML, Escrig M, et al. Primary mucosal malignant melanoma of the head and neck. *Head Neck* 2002;24:247-257. Available at: <http://www.ncbi.nlm.nih.gov/pubmed/11891956>.
670. Meleti M, Leemans CR, de Bree R, et al. Head and neck mucosal melanoma: experience with 42 patients, with emphasis on the role of postoperative radiotherapy. *Head Neck* 2008;30:1543-1551. Available at: <http://www.ncbi.nlm.nih.gov/pubmed/18704960>.
671. Ang KK, Peters LJ, Weber RS, et al. Postoperative radiotherapy for cutaneous melanoma of the head and neck region. *Int J Radiat Oncol Biol Phys* 1994;30:795-798. Available at: <http://www.ncbi.nlm.nih.gov/pubmed/7960981>.
672. Agrawal S, Kane JM, 3rd, Guadagnolo BA, et al. The benefits of adjuvant radiation therapy after therapeutic lymphadenectomy for clinically advanced, high-risk, lymph node-metastatic melanoma. *Cancer* 2009;115:5836-5844. Available at: <http://www.ncbi.nlm.nih.gov/pubmed/19701906>.
673. Douglas CM, Malik T, Swindell R, et al. Mucosal melanoma of the head and neck: radiotherapy or surgery? *J Otolaryngol Head Neck Surg* 2010;39:385-392. Available at: <http://www.ncbi.nlm.nih.gov/pubmed/20643003>.
674. Gavriel H, McArthur G, Sizeland A, Henderson M. Review: mucosal melanoma of the head and neck. *Melanoma Res* 2011;21:257-266. Available at: <http://www.ncbi.nlm.nih.gov/pubmed/21540752>.
675. Temam S, Mamelle G, Marandas P, et al. Postoperative radiotherapy for primary mucosal melanoma of the head and neck. *Cancer* 2005;103:313-319. Available at: <http://www.ncbi.nlm.nih.gov/pubmed/15578718>.
676. Trotti A, Peters LJ. Role of radiotherapy in the primary management of mucosal melanoma of the head and neck. *Semin Surg Oncol* 1993;9:246-250. Available at: <http://www.ncbi.nlm.nih.gov/pubmed/8516612>.
677. Burmeister BH, Henderson MA, Ainslie J, et al. Adjuvant radiotherapy versus observation alone for patients at risk of lymph-node field relapse after therapeutic lymphadenectomy for melanoma: a randomised trial. *Lancet Oncol* 2012;13:589-597. Available at: <http://www.ncbi.nlm.nih.gov/pubmed/22575589>.
678. Moore ES, Martin H. Melanoma of the upper respiratory tract and oral cavity. *Cancer* 1955;8:1167-1176. Available at: <http://www.ncbi.nlm.nih.gov/pubmed/13270234>.
679. Moreno MA, Roberts DB, Kupferman ME, et al. Mucosal melanoma of the nose and paranasal sinuses, a contemporary experience from the M. D. Anderson Cancer Center. *Cancer* 2010;116:2215-2223. Available at: <http://www.ncbi.nlm.nih.gov/pubmed/20198705>.
680. Benlyazid A, Thariat J, Temam S, et al. Postoperative radiotherapy in head and neck mucosal melanoma: a GETTEC study. *Arch Otolaryngol Head Neck Surg* 2010;136:1219-1225. Available at: <http://www.ncbi.nlm.nih.gov/pubmed/21173371>.
681. Saigal K, Weed DT, Reis IM, et al. Mucosal melanomas of the head and neck: the role of postoperative radiation therapy. *ISRN Oncol* 2012;2012:785131. Available at: <http://www.ncbi.nlm.nih.gov/pubmed/22577582>.
682. Owens JM, Roberts DB, Myers JN. The role of postoperative adjuvant radiation therapy in the treatment of mucosal melanomas of the head and neck region. *Arch Otolaryngol Head Neck Surg* 2003;129:864868. Available at: <http://www.ncbi.nlm.nih.gov/pubmed/12925346>.
683. Gilligan D, Slevin NJ. Radical radiotherapy for 28 cases of mucosal melanoma in the nasal cavity and sinuses. *Br J Radiol* 1991;64:11471150. Available at: <http://www.ncbi.nlm.nih.gov/pubmed/1773274>.
684. Shibuya H, Takeda M, Matsumoto S, et al. The efficacy of radiation therapy for a malignant melanoma in the mucosa of the upper jaw: an analytic study. *Int J Radiat Oncol Biol Phys* 1993;25:35-39. Available at: <http://www.ncbi.nlm.nih.gov/pubmed/8416880>.
685. Wada H, Nemoto K, Ogawa Y, et al. A multi-institutional retrospective analysis of external radiotherapy for mucosal melanoma of the head and neck in Northern Japan. *Int J Radiat Oncol Biol Phys* 2004;59:495-500. Available at: <http://www.ncbi.nlm.nih.gov/pubmed/15145168>.
686. Bonnen MD, Ballo MT, Myers JN, et al. Elective radiotherapy provides regional control for patients with cutaneous melanoma of the head and neck. *Cancer* 2004;100:383-389. Available at: <http://www.ncbi.nlm.nih.gov/pubmed/14716775>.
687. Ballo MT, Bonnen MD, Garden AS, et al. Adjuvant irradiation for cervical lymph node metastases from melanoma. *Cancer* 2003;97:17891796. Available at: <http://www.ncbi.nlm.nih.gov/pubmed/12655537>.
688. Wu AJ, Gomez J, Zhung JE, et al. Radiotherapy after surgical resection for head and neck mucosal melanoma. *Am J Clin Oncol* 2010;33:281-285. Available at: <http://www.ncbi.nlm.nih.gov/pubmed/19823070>.
689. Anker CJ, Grossmann KF, Atkins MB, et al. Avoiding severe toxicity from combined BRAF inhibitor and radiation treatment: consensus guidelines from the Eastern Cooperative Oncology Group (ECOG). *Int J Radiat Oncol Biol Phys* 2016;95:632-646. Available at: <https://www.ncbi.nlm.nih.gov/pubmed/27131079>.
690. Seetharamu N, Ott PA, Pavlick AC. Mucosal melanomas: a casebased review of the literature. *Oncologist* 2010;15:772-781. Available at: <http://www.ncbi.nlm.nih.gov/pubmed/20571149>.
691. Narasimhan K, Kucuk O, Lin HS, et al. Sinonasal mucosal melanoma: a 13-year experience at a single institution. *Skull Base* 2009;19:255-262. Available at: <http://www.ncbi.nlm.nih.gov/pubmed/20046593>.
692. D'Angelo SP, Larkin J, Sosman JA, et al. Efficacy and safety of nivolumab alone or in combination with ipilimumab in patients with mucosal melanoma: a pooled analysis. *J Clin Oncol* 2017;35:226-235. Available at: <https://www.ncbi.nlm.nih.gov/pubmed/28056206>.

693. Hamid O, Robert C, Ribas A, et al. Antitumour activity of pembrolizumab in advanced mucosal melanoma: a post-hoc analysis of KEYNOTE-001, 002, 006. *Br J Cancer* 2018;119:670-674. Available at: <https://www.ncbi.nlm.nih.gov/pubmed/30202085>.
694. Hodi FS, Corless CL, Giobbie-Hurder A, et al. Imatinib for melanomas harboring mutationally activated or amplified KIT arising on mucosal, acral, and chronically sun-damaged skin. *J Clin Oncol* 2013;31:3182-3190. Available at: <http://www.ncbi.nlm.nih.gov/pubmed/23775962>.
695. Guo J, Si L, Kong Y, et al. Phase II, open-label, single-arm trial of imatinib mesylate in patients with metastatic melanoma harboring c-Kit mutation or amplification. *J Clin Oncol* 2011;29:2904-2909. Available at: <http://www.ncbi.nlm.nih.gov/pubmed/21690468>.
696. Carvajal RD, Spencer SA, Lydiatt W. Mucosal melanoma: a clinically and biologically unique disease entity. *J Natl Compr Canc Netw* 2012;10:345-356. Available at: <http://www.ncbi.nlm.nih.gov/pubmed/22393195>.
697. Carvajal RD, Antonescu CR, Wolchok JD, et al. KIT as a therapeutic target in metastatic melanoma. *JAMA* 2011;305:2327-2334. Available at: <http://www.ncbi.nlm.nih.gov/pubmed/21642685>.
698. Torres-Cabala CA, Wang WL, Trent J, et al. Correlation between KIT expression and KIT mutation in melanoma: a study of 173 cases with emphasis on the acral-lentiginous/mucosal type. *Mod Pathol* 2009;22:1446-1456. Available at: <http://www.ncbi.nlm.nih.gov/pubmed/19718013>.
699. Curtin JA, Busam K, Pinkel D, Bastian BC. Somatic activation of KIT in distinct subtypes of melanoma. *J Clin Oncol* 2006;24:4340-4346. Available at: <http://www.ncbi.nlm.nih.gov/pubmed/16908931>.
700. Turri-Zanoni M, Medicina D, Lombardi D, et al. Sinonasal mucosal melanoma: Molecular profile and therapeutic implications from a series of 32 cases. *Head Neck* 2013;35:1066-1077. Available at: <http://www.ncbi.nlm.nih.gov/pubmed/22791410>.
701. Newell F, Kong Y, Wilmott JS, et al. Whole-genome landscape of mucosal melanoma reveals diverse drivers and therapeutic targets. *Nat Commun* 2019;10:3163. Available at: <https://www.ncbi.nlm.nih.gov/pubmed/31320640>.
702. Weber J, Mandala M, Del Vecchio M, et al. Adjuvant nivolumab versus ipilimumab in resected stage III or IV melanoma. *N Engl J Med* 2017;377:1824-1835. Available at: <https://www.ncbi.nlm.nih.gov/pubmed/28891423>.
703. Lian B, Si L, Cui C, et al. Phase II randomized trial comparing highdose IFN-alpha2b with temozolomide plus cisplatin as systemic adjuvant therapy for resected mucosal melanoma. *Clin Cancer Res* 2013;19:4488-4498. Available at: <https://www.ncbi.nlm.nih.gov/pubmed/23833309>.

ДОДАТКИ

Додаток 1

Патоморфологічна оцінка лімфатичних вузлів^{1,2,3}

Стан шийних лімфатичних вузлів є одним з найважливіших прогностичних факторів при раку голови та шиї (за виключенням ВПЛ-асоційованої пухлини ротоглотки). Згідно з поточною TNM класифікацією, патоморфологічне визначення категорії «N», разом з рутинним пошуком метастазів у лімфатичних вузлах, вимагає визначення наявності/відсутності екстранодального поширення метастазу (ENE). Оцінка ENE полягає у пошуку інвазії метастазу через капсулу вузла у перинодальну клітковину з наявністю стромальної реакції навколо пухлини, або без неї.

Правила дослідження шийних лімфатичних вузлів:

1. На дослідження вилучаються усі знайдені лімфатичні вузли (при селективній шийній лімфодисекції зазвичай знаходять 10 та більше лімфатичних вузлів, при радикальній шийній дисекції – 15 та більше). Винятком можуть бути лімфатичні вузли з відвертими макроскопічними ознаками метастатичного ураження, у такому випадку на дослідження можна вилучити репрезентативний зріз ураженого вузла у найбільшому розмірі метастазу (при метастазах великих розмірів, які не помістяться на предметне скло, слід розділити зріз на відповідну кількість частин з наступним їх картуванням). Для категорії «N» кількість досліджених вузлів не регламентована, тому дозволяється визначення категорії навіть у випадку оцінки меншої кількості вузлів ніж зазначена вище.

2. Необхідно відмічати локалізацію уражених лімфатичних вузлів відносно пухлини (іпсилатеральні, контралатеральні, чи білатеральне ураження). Лімфатичні вузли, що знайдені у проекції серединної лінії відносять до іпсилатеральних.

3. **Незалежно від глибини інвазії, екстранодальне поширення впливає на категорію «N» і його наявність слід записувати як «ENE+», відсутність екстранодального поширення – як «ENE-».** Рекомендується (але не обов'язкове) визначення глибини інвазії у перинодальну клітковину зі стратифікацією ENE на ENE_{ma} (макроскопічна інвазія, або мікроскопічна інвазія >2 мм) та ENE_{mi} (мікроскопічна інвазія <2 мм). Глибину екстранодальної інвазії слід вимірювати від зовнішньої поверхні збереженої капсули вузла (або її передбачуваного розміщення у випадку повної деструкції), до найбільш віддаленої ділянки інвазивного комплексу у перинодальній клітковині, як показано на Рисунку 1.

4. Пухлинні депозити без резидуальної тканини лімфатичного вузла, що розташовані у клітковині зони лімфатичного дренажа пухлини, слід розцінювати як лімфатичні вузли що повністю зруйновані метастазом з екстранодальним поширенням пухлини (ENE+).

5. При наявності конгломерату, що сформований ураженими лімфатичними вузлами, необхідно відмітити кількість уражених вузлів (якщо можливо). У такому випадку, найбільший розмір метастазу вимірюється у проекції усього конгломерату. Зазвичай, у такій ситуації присутнє ENE.

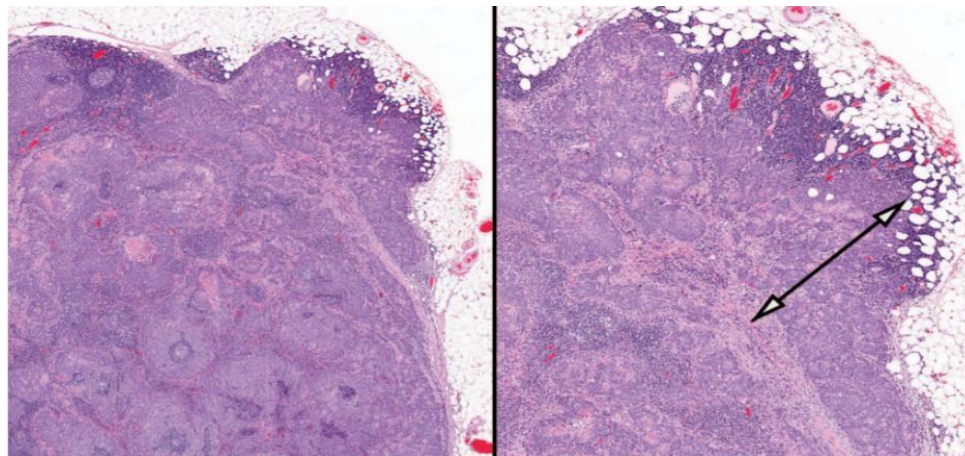


Рисунок 1. Стрілкою позначене екстранодальне поширення пухлини

1 AJCC Cancer Staging Manual, Eight Edition (2017) видано Springer International Publishing. (Для повного ознайомлення відвідайте www.springer.com)

Додаткові джерела:

2 Cancer Protocol Templates, видано College of American Pathologists (CAP). (Для детальної інформації відвідайте <https://www.cap.org>)

3 Data Set for the Reporting of Nodal Excisions and Neck Dissection Specimens for Head and Neck Tumors. Explanations and Recommendations of the Guidelines From the International Collaboration on Cancer Reporting (ICCR). Arch Pathol Lab Med (2019) 143 (4): 452–462.

Патоморфологічна оцінка хірургічних країв резекції^{1,2,3,4}

Хоча стан країв резекції немає впливу на стадію пухлини згідно критеріїв системи «TNM», наявність залишкової пухлини може:

- свідчити про ефективність проведеної терапії,
- впливати на подальшу тактику лікування,
- бути вкрай важливим прогностичним/предиктивним фактором.

Наявність/відсутність резидуальної пухлини в хірургічному краї резекції позначається великою латинською літерою «R», та має наступні дескриптори:

RX – наявність резидуальної пухлини неможливо оцінити

R0 – резидуальна пухлина в краях резекції відсутня

R1 – резидуальна пухлина виявлена при мікроскопічному дослідженні

R2 – резидуальна пухлина виявлена при макроскопічному дослідженні первинного вогнища пухлини, або уражених лімфатичних вузлів.

У зв'язку з різноманітними причинами (анатомічні особливості пацієнта, технічні труднощі під час оперативного втручання, деформація матеріалу під час фіксації та ін.) не завжди наявні анатомічні орієнтири або можливість їхнього визначення у складі видаленого органу/частини органу з пухлиною, згідно яких можна правильно орієнтувати макропрепарат, оцінити локалізацію пухлини та хірургічні краї резекції. Тому, для вірогідної оцінки стану країв резекції, обов'язкова тісна співпраця між хірургом та патологом. Зі сторони хірурга необхідно:

- вказати об'єм оперативного втручання
- латеральність видаленого фрагмента та точну анатомічну локалізацію пухлини
- маркувати площини резекції у випадку відсутності очевидних анатомічних орієнтирів у видаленому матеріалі (маркування зазвичай здійснюється хірургічними нитками або будь якими іншими способами з відповідним описом маркерів у супровідній документації, хоча, найкращим методом є використання спеціальних вітальних фарбників (або будь яких інших фарб, які не розчиняються під час гістологічної обробки (проводки) матеріалу)
- прямий контакт з патологом, який проводить вирізку, якщо у нього виникають додаткові питання щодо складу макропрепарату чи наявних маркувань
- у випадку інтраопераційного відокремлення країв резекції від ложа пухлини (або «довисічення» країв резекції), необхідно зазначити латеральність відокремленого краю резекції та позначити сторону яка є справжнім хірургічним краєм резекції.

Зі сторони патолога:

- для вірогідної оцінки краю резекції **обов'язкове** використання вітальних фарб, або їх аналогів
- маркування фарбами слід проводити після орієнтації макропрепарату та точного визначення хірургічних країв резекції та перед проведенням будь яких розрізів.
- маркується уся площа резекції.
- краї резекції слід описувати використовуючи анатомічну термінологію розташування:
 - Медіальний край резекції – край, найближчий до середньої лінії органу чи тіла
 - Латеральний край резекції – край, діаметрально протилежний до медіального

- Передній (вентральний) край резекції – край, найближчий до передньої частини органу чи поверхні тіла
 - Задній (дорсальний) край резекції – край, діаметрально протилежний до переднього
 - Верхній (краніальний) край резекції - край, найближчий до верхньої частини органу чи поверхні тіла
 - Нижній (каудальний) край резекції – край, діаметрально протилежний до верхнього
 - Проксимальний (адоральний) край резекції – край резекції, розташований ближче до початку органу (зазвичай використовується при описі порожнистих органів, таких як стравохід, шлунок...)
 - Дистальний (аборальний) край резекції – край, діаметрально протилежний проксимальному.
 - Також можна використовувати назви прилеглих до краю резекції структур (наприклад край резекції дна порожнини рота, з боку щоки, ясенний край резекції, твердого піднебіння і т.д.).
- для мікроскопічного дослідження вилучаються репрезентативні зрізи усіх наявних країв резекції.
 - у випадку близького розташування краю резекції до пухлини, зрізи краю слід проводити перпендикулярно до пухлини, таким чином, щоб у досліджуваному фрагменті було представлено співвідношення між інвазивним фронтом пухлини та краєм резекції, як показано на *Рисунку 1*.
 - У випадку, коли пухлина знаходиться далеко від краю резекції і немає можливості включити у зріз описані вище структури, зрізи краю можна проводити паралельно до площини резекції (анфас) , як показано на *Рисунку 2*. У такому випадку, гістологічно можна оцінити більшу площу краю резекції, проте не можливо виміряти відстань до пухлини.
 - у своєму звіті патолог повинен відзначити стан усіх країв резекції.
 - позитивним краєм резекції, вважається такий край у якому, при мікроскопічному дослідженні, наявні зафарбовані вітальною фарбою інвазивні пухлинні комплекси і/або елементи інтраепітеліального ураження високого ступеня/карциноми in situ.
 - негативним («чистим») краєм резекції, вважається такий край у якому, при мікроскопічному дослідженні, відсутні інвазивні пухлинні комплекси і/або елементи інтраепітеліального ураження високого ступеня/карциноми in situ у вітальній фарбі. У такому випадку, необхідне мікроскопічне вимірювання відстані інвазивної пухлини і/або інтраепітеліального ураження високого ступеня/карциноми in situ до краю резекції у міліметрах.

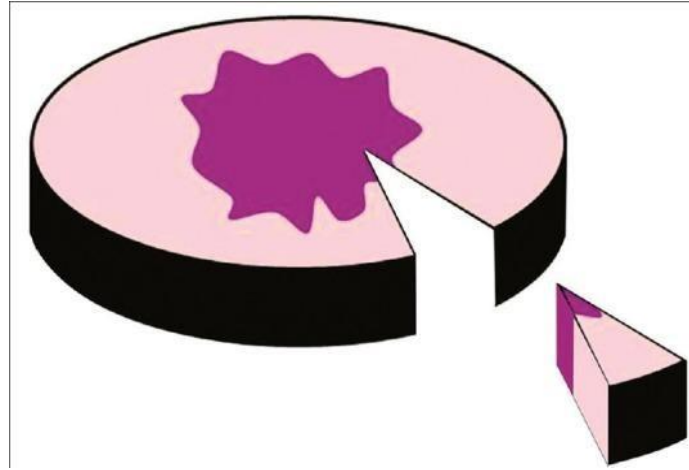


Рисунок 2

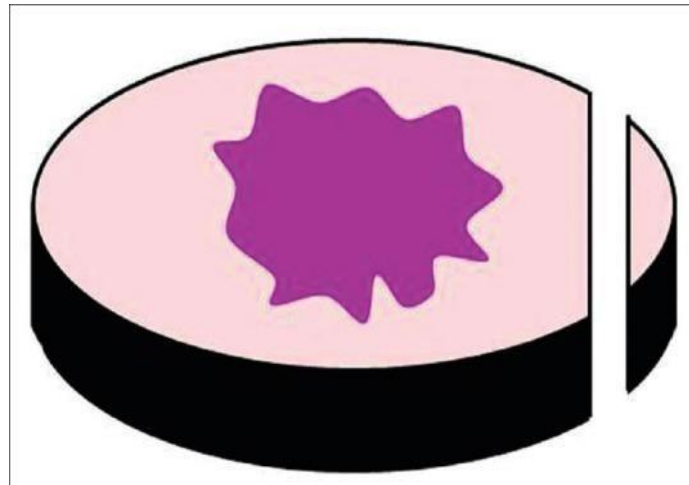


Рисунок 3

1. AJCC Cancer Staging Manual, Eight Edition (2017) видано Springer International Publishing. (Для повного ознайомлення відвідайте www.springer.com)
- Додаткові джерела:
- 2 Cancer Protocol Templates, видано College of American Pathologists (CAP). (Для детальної інформації відвідайте <https://www.cap.org>)
- 3 Postoperative pathologic assessment of surgical margins in oral cancer: A contemporary review. J Oral Maxillofac Pathol. 2018 Jan-Apr; 22(1): 78–85.
- 4 Atlas of Anatomic Pathology видано Springer Nature Switzerland AG. (Для повного ознайомлення відвідайте t <http://www.springer.com/series/10144>)